Aus dem pathologischen Institut in Giessen.

Beitrag

zur

Kenntnis der sogenannten „embryonalen Drüsengeschwulst" der Nierengegend im Kindesalter.

Inaugural-Dissertation

zur

Erlangung der Doktorwürde

in der

gesamten Medizin

verfasst und einer

Hohen medizinischen Fakultät

der

Kgl. Bayr. Ludwig-Maximilians-Universität zu München

vorgelegt von

Albert Vogler,
approb. Arzt aus Brüssel (Belgien).

München 1897.
Kgl. Hofbuchdruckerei Kastner & Lossen.

Aus dem pathologischen Institut In Giessen.

Beitrag

zur

Kenntnis der sogenannten „embryonalen Drüsengeschwulst“ der Nierengegend im Kindesalter.

Inaugural-Dissertation

zur

Erlangung der Doktorwürde

in der

gesamten Medizin

verfasst und einer

Hohen medizinischen Fakultät

der

Kgl. Bayr. Ludwig-Maximilians-Universität zu München

vorgelegt von

Albert Vogler,
approb. Arzt aus Brüssel (Belgien).

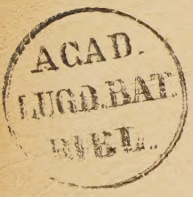

München 1897.
Kgl. Hofbuchdruckerei Kastner & Lossen.

Referent: Obermedizinalrat Professor Dr Bollinger.

Die relativ häufige Beobachtung primärer maligner Nierengeschwülste im frühen Kindesalter ist eine in doppelter Beziehung auffällige Thatsache. Einmal weil maligne Neubildungen sonst bekanntlich das reifere Lebensalter bevorzugen, und dann, weil sie gerade in diesem die Niere nicht eben häufig zu ihrem Ausgangspunkte nehmen. Würden die eingangs erwähnten Geschwülste demnach schon durch diese Ausnahmestellung ein berechtigtes Interesse beanspruchen, so erhöht sich dieses noch dadurch, dass sie auch in ihrem Verhalten bemerkenswerte Eigentümlichkeiten bieten. Von diesen seien hier vorläufig nur zwei erwähnt. Aus der Mehrzahl aller Veröffentlichungen einschlägiger Fälle, die eine ausführliche anatomische Beschreibung gestützt auf genaue Untersuchung bringen, lässt sich mit Sicherheit entnehmen, dass die Tumoren zwar mit der Niere fest verbunden sind, aber nicht von ihr ausgehen, sondern meist ganz ausserhalb entstehen, von aussen gegen sie heranwachsen und fortschreitend ihr Gewebe allmählich zum Schwund bringen. Dieses Verhältnis lässt sich selbst dann noch feststellen, wenn es sich um sehr grosse Tumoren handelt, was fast regelmässig der Fall ist. So kommt z. B. Wehland[1]) in betreff der primären Nierensarkome auf Grund einer Litteraturdurchsicht zu folgendem Schluss: „Die Nierensubstanz ist in grösserer oder geringerer Ausdehnung durch Verdrängung zu Grunde gegangen, ein Teil derselben jedoch fast immer erhalten geblieben. Nur zwei Fälle finde ich in der Litteratur verzeichnet, bei welchen an der für die Niere typischen Stelle ein Sarkom, dagegen

[1]) Wehland, Ein seltener Fall von diffusem doppelseitigem Nierensarcom. Dissertation, Tübingen 1896.

keine Spur von Nierengewebe mehr gefunden wurde, so dass in diesen Fällen ausser dem primären Nierensarkom die Frage eines kongenitalen Mangels der Niere in Betracht kam". In einer älteren Dissertation von Sahlmen [1]) aus dem Jahre 1877 finde ich übrigens schon auf dies interessante Verhalten, das auch sonst dem maligner Tumoren nicht entspricht, hingewiesen mit dem Nachsatz: „Leider ist hierauf bei der, ich möchte sagen, fast grössten Anzahl der in den letzten Dezennien beschriebenen Fälle von Nierencarcinomen nicht die gebührende Rücksicht bei der pathologisch-anatomischen Untersuchung genommen worden, und ist es sehr schwer, meistenteils ganz unmöglich, aus den gegebenen Beschreibungen nachträglich hierüber ins Klare zu kommen."

Des weiteren hat sich im Laufe der Zeit durch stetig sich mehrende Beobachtungen gezeigt, dass eine auffallend grosse Anzahl der Nierengeschwülste im Kindesalter zur Klasse der sogenannten Mischgeschwülste gehört. Von verschiedenen Seiten wurden sie direkt als Teratome bezeichnet. Biesalski [2]) stellte 136 primäre Nierensarkome bei Kindern zusammen, in der Absicht, diese Litteratur zu veröffentlichen. Die pathologische Anatomie dieser Geschwülste brachte ihn jedoch, wie er sagt, vorläufig davon ab. „Kaum in einem andern Organ", so begründet er das, „von der Parotis vielleicht abgesehen, gehen die verschiedenen Geschwulstformen so in einander über, wie in der Niere. Der Begriff „primäres Nierensarkom" ist zur Zeit ins Schwanken geraten".

Vorzüglich erregte der häufige Befund quergestreifter Muskelfasern die Aufmerksamkeit und das Interesse der Beobachter und veranlasste eine Reihe Erklärungsversuche. Er war es auch, der zuerst den Gedanken an eine kongenitale Entwicklungsstörung hervorrief, eine Annahme, der sich allmählich auch die Gegner zuwandten, da die anderen Deutungen für die Entstehung

[1]) Sahlmen, Ueber einen Fall von paranephritischem Sarcom bei einem Kinde. Dissertation, Greifswald 1877.

[2]) Biesalski, Zur Kasuistik und Therapie des primären Nierensarcoms der Kinder. Dissertation Leipzig 1896.

dieser Gebilde auf die Dauer nicht befriedigten. Man beschränkte diese Hypothese jedoch vorläufig ausschliesslich auf dieses eine Gewebselement und gab damit den Tumoren, in denen es vorgefunden wurde, eine ausgesprochene Sonderstellung, wodurch sie künstlich von anderen Geschwülsten getrennt wurden, die sonst klinisch sowohl wie pathologisch-anatomisch die grösste Uebereinstimmung mit ihnen zeigen. Das unberechtigte Vorgehen wurde allerdings dadurch begünstigt, dass die anatomische Uebereinstimmung bei Mischgeschwülsten natürlich nicht immer auf den ersten Blick ersichtlich ist. Das äusserte sich in der Bezeichnung ganz gleichartiger Geschwülste mit den verschiedensten Namen, zum Teil sogar solchen, die wir sonst als direkte Gegensätze zu betrachten gewohnt sind. Die mehr oder weniger sorgfältige Untersuchung mag auch manches zur Verwirrung beigetragen haben.

Erst in jüngster Zeit ist hierin Wandel geschaffen worden durch eine Hypothese Birch-Hirschfeld's, die auch alle Eigentümlichkeiten und Besonderheiten aufs einfachste erklärt. Sie fasst den grössten Teil der malignen Nierengeschwülste des kindlichen Alters in eine einheitliche Gruppe zusammen, indem sie ihnen zugleich embryonalen Ursprung zuschreibt und sie in genetischen Zusammenhang mit Resten des Wolff'schen Körpers bringt.

Bevor ich auf diese Frage näher eingehe, möchte ich einen selbst beobachteten Fall ausführlicher beschreiben.

Ich beginne mit der Krankengeschichte, die ich der Liebenswürdigkeit des Herrn Professor Poppert verdanke.

Magarethe Pitton, 7 Jahre alt, aus Rennerod, wurde am 12. September 1895 in der chirurgischen Klinik zu Giessen aufgenommen. Sie war angeblich früher stets gesund. Erst seit Ende desselben Jahres wollen die Eltern bemerkt haben, dass das Kind abmagerte, und gleichzeitig der Leib anschwoll.

Bei der Aufnahme wurde folgender Befund erhoben. Die Patientin ist ihrem Alter entsprechend entwickelt. Die Hautfarbe ist blass, Muskulatur und Fettpolster sind schlecht ausgebildet. Die Brustorgane zeigen nichts besonderes. Das Abdomen ist stark aufgetrieben, vorwiegend in der Gegend des rechten Hypochondrium. Der grösste Umfang des Leibes, 4 cm oberhalb des Nabels, beträgt 65 cm. Rechterseits im Abdomen fühlt man einen über kindskopfgrossen, prall-elastischen Tumor, der die Leber stark vorwölbt, von der er in seinem oberen Teile überdeckt ist. Medianwärts und nach unten lässt er sich deutlich abgrenzen, und zwar reicht er nach links noch 4 cm über die Medianlinie hinaus und nach unten bis in die Fossa iliaca daumenbreit oberhalb der Spina iliaca anterior superior. Nach hinten füllt er die Nierengegend aus und bildet hier ebenfalls eine deutliche Vorwölbung. Seine Oberfläche ist glatt. An der rechten Axillarlinie fühlt man eine ihm aufliegende weichere Masse (Darmschlingen?). Die ganze Geschwulst bietet ein undeutliches Gefühl von Fluktuation und ist in toto kaum verschieblich. Die Percussion ergibt über ihr durchweg gedämpften Schall, der hinten in die Nierendämpfung und oben in die Leberdämpfung übergeht. Nach links und nach unten erhält man den tympanitischen Schall des Magens resp. des Darmes. Im übrigen zeigen die Baucheingeweide nichts besonderes.

Der Stuhlgang ist normal. Der Urin, welcher zeitweise spontan entleert wird, ist gelbgrün gefärbt. Er enthält keine geformten Bestandteile und ist auch frei von Eiweiss. Seine 24 stündige Menge beträgt 600 ccm.

Am 16. September 1895 wurde durch Herrn Professor Poppert die operative Entfernung der Geschwulst vorgenommen. Nach Durchtrennung der Lenden- und Bauchmuskulatur wird das perirenale Fettgewebe stumpf abpräpariert und die Niere sowie der Tumor freigelegt. Es müssen hierbei zahlreiche, der Vorderfläche der Geschwulst aufliegende, blutgefässreiche Bindegewebsstränge nach Unterbindung der Gefässe durchtrennt und abgelöst werden. Hierauf wird das Peritoneum zurückgeschoben und schliesslich die ganze Geschwulst mit der

Niere nach aussen gewälzt. Dabei zeigt es sich, dass die Geschwulst der Hinterfläche des oberen Poles der Niere aufsitzt. Die Niere selbst ist nicht vergrösert. Der Nierenstiel wird dann mit Klemmen gefasst und durchschnitten, und endlich die Gefässe und der Ureter unterbunden.

Der Verlauf nach der Operation war ein durchaus normaler und günstiger. Am 2. November 1895 konnte das Kind als genesen und „wesentlich besser aussehend“ entlassen werden.

Der Tumor wurde nach oberflächlicher Untersuchung als ein Cystosarcom bezeichnet. Zwei der verschieden grossen Cysten waren beim Freipräparieren der Geschwulst eingerissen und hatten eine braunrote, wässrige Flüssigkeit entleert.

Im Januar 1896 wurde das Mädchen wieder aufgenommen wegen einer kleinen Geschwulst, und zwar an der Stelle der Operationsnarbe direkt unter der Haut. Sie war ganz offenbar als Recidiv aufzufassen. Am 10. desselben Monats wurde auch hier die Excision in Verbindung mit einem Stückchen Haut vorgenommen.

Später ist das Kind nicht wieder vorgestellt worden. Im Laufe des darauf folgenden Sommers meldeten jedoch die Eltern, es sei wieder recht elend. Der Aufforderung, es nochmals in die Klinik zu bringen, wurde nicht Folge geleistet, da es zu krank zum Transport aus der Heimat sei. Bald darauf ist es dann auch gestorben. Eine Sektion konnte nicht vorgenommen werden. Es liess sich nur in Erfahrung bringen, dass der behandelnde Arzt ein lokales Recidiv des Nierentumors in der Bauchhöhle festgestellt hatte.

Der primäre Tumor sowohl wie das Recidiv unter der Haut wurden nach der Operation dem pathologischen Institut zu Giessen übergeben. Herr Geheimrat Bostroem hatte die grosse Liebenswürdigkeit, mir die Untersuchung und Beschreibung des Falles zu überlassen, wofür ich ihm auch an dieser Stelle meinen verbindlichsten Dank aussprechen möchte.

Die Härtung der Präparate geschah in Formol mit Nachhärtung in Alkohol und in Flemming'scher Lösung.

Ich lasse jetzt den makroskopischen Befund folgen, dem ich später den mikroskopischen direkt anschliessen werde.

I. Makroskopischer Befund.

Die im frischen Zustande 1190 g schwere Geschwulst hat eine grösste Länge von 18,0 cm, eine Breite von 15,5 cm und eine Dicke von 12,0 cm. Ihre äussere Gestalt ähnelt im ganzen entfernt der einer Niere. Die vordere Fläche ist stärker gewölbt, die hintere flach und durch eine von oben medial nach unten lateral verlaufende, bis zu 6 cm breite Excavation, die central etwas tiefer als peripher, durchweg aber doch sehr seicht ist, in 2 Hälften geschieden. Diese Excavation dürfte dem Eindruck der Wirbelsäule entsprechen. Der obere Pol ist breiter und dadurch auch weniger stark gerundet als der untere. Der laterale Rand ist etwas unregelmässig convex, der mediale, zumal von hinten gesehen, deutlich concav.

An der Vorderfläche findet sich ein Teil der rechten Niere erhalten, und zwar liegt dieser dem untern medianen Umfange der Geschwulst fest an. Beurteilt man nach ihm, vor allem nach der Richtung des Nierenhilus und dem Verlaufe des deutlich erkennbaren Ureter, die genauere Lage, die der exstirpierte Tumor im Körper gehabt haben dürfte, so ergibt sich, dass sein grösster Längsdurchmesser mit der Körperaxe einen nach oben hin offenen spitzen Winkel von wohl etwas über 40° gebildet haben wird.

Die Geschwulst ist allseitig durch eine freilich nicht überall gleich gut erhaltene, derbe, gespannte bindegewebige Kapsel nach aussen abgegrenzt. Ueber der ganzen Hinterfläche und über dem grössten Teil des lateralen Randes ist dieser Ueberzug kontinuierlich, ohne Unterbrechung. Diese Gegenden haben daher im ganzen eine glatte Oberfläche. Anders die übrigen Teile der Geschwulst, deren Oberfläche stark höckerig, deren Kapselüberzug von grösseren und kleineren Lücken unterbrochen wird, beides in ziemlich ungleichmässiger Verteilung. Diese Lücken stellen ganz offenbar Einrisse

in dem bindegewebigen Ueberzuge dar, entstanden durch andrängende Tumormassen von vielleicht stärkerer Wachstumstendenz, mit der die Ausdehnung der Kapsel nicht gleichen Schritt halten konnte. Aus den Rissöffnungen quellen nämlich gleichsam, sie oft ganz ausfüllend und über das umgebende Niveau sich erhebend, solche Massen von glänzend gelblich-rötlicher Farbe hervor, teils ganz grobhöckerig, teils grob-papillär, blumenkohlartig, teils ganz dicht feinkörnig. Die beschriebenen Höcker der übrigen Oberfläche sind augenscheinlich der erste Ausdruck eines solchen stärkeren Andrängens von Tumormassen.

Des weiteren wäre bei Betrachtung der Oberfläche noch bemerkenswert, dass in und unter der Kapsel mehrfach strotzend gefüllte Venen erkennbar sind.

Die rechte Niere ist in der schon näher bestimmten Gegend in einer Länge von 8,0 cm erhalten. Der concave Rand mit dem Nierenhilus und beide Pole weisen äusserlich ganz normale Verhältnisse und Configuration auf. Da auch der grösste Teil der Vorderfläche das gewöhnliche Bild bietet, ist das Organ seiner grössten Länge nach thatsächlich in Form und Bildung wohl erhalten. Anders jedoch seiner Breite nach, denn eine scharfe Abgrenzung der convexen lateralen Kante ist nur zum kleineren Teile möglich, und zwar nur am unteren Umfange. Hier, wo somit das Organ allseitig frei und noch leicht beweglich ist, messen wir eine Breite von 5,0 cm, welche wohl der einer normalen Niere im gleichen Alter entsprechen dürfte. Weiter nach oben zu ist dagegen eine vollkommene Breitenbestimmung der ganzen Niere nicht mehr möglich, da die laterale Kante aufhört, und die Grenze sich immer mehr verwischt. Es ist die Gegend, wo die Niere dem Tumor direkt anliegt und mit ihm fest verwachsen ist. Organ- und Tumorgewebe gehen continuierlich in einander über, augenscheinlich von derselben Kapsel überzogen. Die Grenze zwischen beiden erscheint nur mehr dadurch angedeutet, dass sich nach dem Tumor zu das durch Auftreten der schon beschriebenen Höcker überhaupt unregelmässig gestaltende Niveau im ganzen um etwas er-

hebt, in den Höckern stärker, in den dazwischen liegenden Thälern schwächer. Da die Höcker zugleich nach der Nierenseite zu weiter vorspringen, erhalten wir als ungefähre Grenze eine unregelmässig gewellte Linie, die überdies im ganzen nach der Niere zu leicht convex ist, so dass in ihrer Mitte das als noch erhalten deutlich erkennbare Nierengewebe am schmalsten ist und nur eine Breite von ca. 3,0 cm erreicht.

Im übrigen hat die Niere äusserlich betrachtet die gewöhnliche Farbe. Die Kapsel ist mit reichlichem Fettgewebe bedeckt, besonders dort, wo die Niere in die Geschwulst übergeht. An der Oberfläche der letzteren ist kein Fett mehr vorhanden. Von der kongenitalen Lappung der Nierenoberfläche sind nur mehr leichte Andeutungen sichtbar.

Am Nierenhilus lassen sich mehrfache stangförmige Gebilde aus dem hier gelagerten Fettgewebe herauspräparieren. In seinem unteren Umfange findet sich ein schräg von oben nach unten verlaufender, wurstförmiger, derber Strang von 18,0 cm Länge und 5,0 mm Durchmesser, der dem Ureter entsprechen dürfte. Ueber diesem ist eine kleine, wie es scheint thrombosierte, Arterie. Weiter nach oben finden sich noch einige Blutgefässe mit offenem Lumen.

Von der Hinterfläche der Niere ist bei rein äusserlicher Besichtigung des ganzen Präparates wenig zu sagen, da sie in leicht konkavem Bogen dem Tumor dicht anliegt. Dieser hat sich nämlich bei seinem Wachstum auch noch dicht unter das Organ fortgeschoben und reicht medianwärts fast ebenso weit wie der konkave Nierenrand mit dem Hilus. Eine Abhebung der Niere vom Tumor ist aber natürlich infolge der geschilderten festen Verbindung beider ohne Verletzung dieser nur in ganz geringer Ausdehnung angängig. Es lässt sich nur ungefähr feststellen, dass auch die Nierenhinterfläche grösstenteils frei und wiederum nur in den oberen lateralen Partieen mit dem Tumor verwachsen zu sein scheint, vielleicht noch bis etwas weiter nach oben hinauf als die Vorderfläche. Genauer lassen sich diese Verhältnisse natürlich nur auf Durchschnitten studieren.

Ein solcher wird zunächst annähernd frontal durch die ganze Geschwulst in ihrer grössten Breite und Länge gemacht, also so, dass sie in eine hintere und in eine vordere Hälfte geteilt wird. Letztere ist die, welcher die Niere anliegt. Alsdann wird die vordere Hälfte mit dem Nierenteil durch einen zweiten Durchschnitt senkrecht auf die Schnittebene des ersten annähernd horizontal, und zwar in der Gegend, in der die Niere mit der Geschwulst fest fixiert ist, wiederum in eine kleinere untere und eine grössere obere Hälfte zerlegt.

Betrachten wir zunächst die Schnittfläche dieses zweiten Durchschnittes, so erscheint auch auf ihm die also im Querschnitt getroffene Niere zum grössten Teil noch erhalten, und zwar so, dass sie hier zum Teil eine noch grössere Breite zu messen gestattet als bei äusserer Betrachtung des ganzen Präparates. Durch den Spalt des eröffneten Nierenbeckens, dem einige schräg getroffene Gefässdurchschnitte anliegen, ist, wie gewöhnlich, eine natürliche Scheidung in eine vordere und in eine hintere Hälfte gegeben. Letztere ist äusserst blutarm, sehr blass graurötlich gefärbt, von feuchtem Glanz. Nur an einer umschriebenen Stelle findet sich eine Gruppe dichtgestellter kleiner Blutungen. Die vordere Hälfte ist blutreich, ziemlich dunkel rötlich grau gefärbt mit einzelnen grösseren Blutpunkten, die gleichfalls Hämorrhagieen entsprechen dürften.

Der Querschnitt noch erhaltener Nierensubstanz schliesst lateralwärts nicht mit dem gewöhnlichen, nach aussen konvexen Bogen ab, sondern im Gegenteil mit einer nicht ganz regelmässigen konkaven Linie, deren vorderer Fusspunkt etwas weiter nach aussen liegt, als der hintere. Das Organ erscheint hier also wie eingekerbt oder vielmehr ausgehöhlt. Diese Höhlung füllen zwei ungleich grosse und allerdings nicht ganz vollständig durch eine Scheidewand von einander getrennte Geschwulstknoten aus. Der grössere hat auf dem vorliegenden Schnitt annähernd die Form eines gleichseitigen Dreiecks mit stark abgerundeten Ecken. Die Höhe beträgt 1,3 cm. Der kleinere, der sich einer Seite des grösseren anlegt, ist länglich gestaltet, ebenfalls

1,3 cm lang und 0,3 cm breit. Während so der grössere dieser mit seiner einen Seite die hintere Fläche des spitzen Ausläufers der vorderen Nierenhälfte gleichsam geformt hat, liegt der vorderen Fläche desselben Ausläufers gleichfalls ein Geschwulstknoten mit seiner Längsseite an. Dieser misst 1,0 cm in der Länge und 0,5 cm in der Breite. Da er somit diesen Teil der Niere, von aussen gesehen, bedeckt, wird es erklärlich, dass wir in gleicher Höhe für das Organ bei äusserer Betrachtung eine geringere Breite messen als auf dem Durchschnitt. Der nun schon vielfach erwähnten Spitze direkt auf sitzt wieder ein kleiner ovaler Knoten, 0,5 cm lang und 0,3 cm breit. An diese 4 Geschwulstknoten schliessen sich dann lateralwärts zahlreiche weitere an, der verschiedensten Gestalt und Grösse, bis zu ungefähr Erbsengrösse. Sie haben eine gelbliche, speckartige Farbe und prall elastische Konsistenz, sind zum Teil fächerig gebaut, zum Teil papillär und körnig, zum Teil völlig solide. Nur hin und wieder sind rötlich graue Herde eingelagert und einzelne kleine Blutungen. Alle Knötchen liegen dicht aneinander gedrängt und bilden insgesamt eine kompakte Masse, die wie eine laterale Fortsetzung des Nierenquerschnittes erscheint. Es werden nämlich sowohl die hintere als die vordere Flächenlinie, letztere nur, wie schon bei der äusseren Beschreibung des Präparates bemerkt, in leicht erhöhtem Niveau, direkt lateralwärts fortgesetzt mit geringer Konvergenz. Die ganze Masse endet 3,5 cm weiter nach aussen, als der tiefste Punkt der beschriebenen Nierensubstanzaushöhlung, und zwar etwas zerfetzt in unregelmässigen Zotten und Papillen. Diese sehen aus einem grösseren Kapselriss, deren wir ja an der vorderen Geschwulstfläche zahlreiche fanden, hervor.

Ob in der That dieser aus einzelnen Knötchen bestehende Geschwulstteil wirklich noch innerhalb veränderter Nierensubstanz liegt und damit wenigstens teilweise eine Fortsetzung des Nierenquerschnitts darstellt, lässt sich makroskopisch schon ziemlich sicher entscheiden. Es handelt sich nämlich um folgende Möglichkeiten. So ziemlich jedes Knötchen ist allseitig

scharf begrenzt durch eine weisslich-grau glänzende, kapselartige Membran von derber Konsistenz und starrer Beschaffenheit, die nur dort, wo augenscheinlich die Geschwulstmasse eines Knötchens in ein Nachbarknötchen durchgebrochen ist, auf kurze Strecken unterbrochen erscheint. Wo die Kapseln verschiedener Knötchen zusammenstossen, finden sich etwas grössere Inseln ganz gleicher Substanz. Wie man sich nun einerseits vorstellen kann, dass die Geschwulst vollkommen ausserhalb der Niere entstanden, nur von aussen gegen sie gewuchert ist, ihre Substanz teilweise verdrängt, resp. eingedrückt und so die Aushöhlung des lateralen Randes verursacht hat, kann man sich andrerseits auch denken, dass der Tumor, sei er in der Niere selbst entstanden, sei er nachträglich auf irgend einem Wege in sie hineingeraten, jedenfalls mit der eben beschriebenen Masse teilweise noch innerhalb des Organes liegt, dessen Reste, durch Kompression stark verändert, die kapselartigen Begrenzungen der Knötchen darstellen würden.

Mit Rücksicht auf diese Frage dürfte es von Wert sein, die Verhältnisse der verschiedenen bindegewebigen Hüllen und Kapseln zu einander etwas näher zu betrachten. Verfolgen wir die fibröse Kapsel der Niere auf ihrer Vorderfläche bis zum Auftreten des ersten und vordersten Geschwulstknoten, jenes länglichen, der der Vorderfläche des spitzen Ausläufers der Niere aufliegt, so sehen wir sie hier sich in zwei Blätter spalten, die den Geschwulstknoten zwischen sich nehmen. Das vordere zieht über ihn hinweg und lässt sich auch von seiner membranartigen Kapsel trennen. Dann zieht es weiter auch über die sich direkt anschliessenden Geschwulstknoten fort, anfangs gleichfalls noch leicht von ihren Kapseln trennbar, dann immer dünner werdend und schwerer distinkt zu scheiden, bis es sich schliesslich an einem kleinen Kapselriss des Tumors verliert. Die Kapseln der Geschwulstknötchen werden, je weiter lateralwärts, auch immer dünner. Das hintere Blatt der sich spaltenden Nierenkapsel geht direkt und scheinbar ohne deutliche Trennung in den hinteren Kapselabschnitt des ersten Knötchens über, der wie eine verdickte Fort-

setzung desselben erscheint. Die Kapsel selbst ist allerdings mit einiger Kunst in verschieden dünne Lamellen zerlegbar, wie auch die der anderen Geschwulstknoten. Die fibröse Kapsel der Nierenhinterfläche geht direkt in die Kapsel der Geschwulst über. Sie vereinigt sich mit dieser ganz innig, ohne dass grob präparatorisch eine Trennung möglich wäre.

Die in der Aushöhlung des lateralen Nierenrandes liegenden Geschwulstknoten sind vom erhaltenen Nierengewebe zwar auch durch ihre Kapsel getrennt. Aber letztere weicht gerade hier in ihrer Beschaffenheit nicht unwesentlich von jener der anderen Partieen ab. Statt der derben, starren Masse ist es eine dünnere, zartere Membran, die ganz der fibrösen Nierenkapsel entspricht. Nach hinten steht sie zudem direkt mit der fibrösen Nierenkapsel in Verbindung. Nach vorne zu geht sie zwar in die dicke Kapsel des dem spitzen Nierenausläufer aufliegenden Geschwulstknötchens über, in der sich aber auch nur wenige Millimeter weiter medianwärts das hintere Blatt der sich spaltenden vorderen Nierenkapsel fortsetzt. Endlich ist sie von der Nierensubstanz genau ebenso leicht löslich, wie die fibröse Kapsel beider Nierenflächen, so dass sich das ganze Organgewebe mühelos allseitig freilegen lässt. Letzteres wäre doch höchst wahrscheinlich am lateralen Rande nicht angängig, wenn die Geschwulstknötchenkapseln komprimiertes Nierengewebe darstellen würden. Dagegen spricht es für die Annahme, dass die Geschwulst von aussen gegen die Niere zu gewachsen und den lateralen Rand eingebuchtet hat. Weiter kann man sich dann auch ganz gut vorstellen, dass Nieren- und Geschwulstkapsel fest verwachsen sind. Dort, wo die Kompression natürlich am stärksten war, also im Bereiche der Nierenaushöhlung, stellen beide nur eine dünne Membran dar. So lassen sich auch diese Verhältnisse ganz natürlich erklären.

Noch einen weiteren Punkt möchte ich in dieser Frage berücksichtigen. Wir finden nämlich Hüllen und Stränge, die von den Kapseln dieser Geschwulstknötchen kaum zu unterscheiden sind, auch in Gegenden der Geschwulst, wo an komprimiertes Nierengewebe nicht zu denken ist.

Die richtige Würdigung all dieser Verhältnisse berechtigt nicht nur, sondern zwingt direkt zu dem Schluss, dass der Tumor ausserhalb der Niere entstanden und kompressorisch gegen sie zu gewachsen ist. Dass die mikroskopische Untersuchung dies vollkommen bestätigt, will ich hier gleich vorweg nehmen.

Wir wollen uns jetzt zur Hauptgeschwulstmasse wenden. Ich bringe dabei in Erinnerung, dass es sich immer noch um Durchschnitt 2, den Horizontalschnitt durch die vordere Tumorhälfte handelt. Auf ihm hat diese Hauptmasse ungefähr die Form eines gleichschenkligen Dreiecks, dessen Basis nach hinten liegt. Der mediane Schenkel wird völlig bedeckt durch die hintere Nierenfläche mit dem sich anschliessenden Geschwulstteil. Letzterer steht in dieser Ebene mit der Hauptmasse nur auf eine ganz kurze Strecke in direktem Kontakt, und zwar im Bereich eines kurzen, derben Stranges, der vom äusseren Winkel des Spaltes zwischen Niere und Geschwulst lateralwärts zieht und in dem schon häufiger angeführten Kapselriss endigt. Dieser nimmt auf vorliegendem Schnitt einen nicht unbeträchtlichen Teil der Dreiecksspitze ein. Wie die der Niere sich anschliessende Geschwulstmasse, so ragt auch die Hauptmasse in ihn vielfach zerfetzt mit höchst regellosen Zotten und Papillen hinein, zwischen denen eine gleichfalls sehr unregelmässige, buchtige Höhlung ausgespart wird, die etwas mehr als 2,0 cm tief in die Tumorsubstanz eindringt. Diese selbst ist geschieden in zwei verschieden grosse Partien, eine grosse mediane, und eine kleine, den lateralen Basiswinkel einnehmend, beide in dieser Ebene vollkommen von einander getrennt durch einen 2,5 cm breiten Hohlraum und nur durch die dicke Oberflächenkapsel mit einander in Verbindung stehend. Was die Geschwulstmasse selbst betrifft, so ist sie zum grössten Teil völlig solid und zeigt ziemlich deutliche, wenn auch unregelmässige alveoläre Zeichnung. Leicht glasig glänzende Züge der verschiedensten Dicke durchflechten sich in allen möglichen Richtungen und bilden kleinere und grössere Felder, die wiederum

durch teilweise ausserordentlich feine Strichelung in allerkleinste Felder eingeteilt sind. Alle diese sind ausgefüllt mit hell grau-gelblich-weissen speckartigen Massen. Der noch erhaltene Teil der Dreiecksspitze lateral vom grossen Kapselriss zeigt in geringer Ausdehnung leicht fächerigen Bau, in etwas dem median vom Kapselriss liegenden, der Niere sich unmittelbar anschliessenden Geschwulstteil ähnelnd. Im Bereich der Dreiecksbasis finden sich gleichfalls einige kleine rundliche Lücken; ausserdem hämorrhagisch infiltrierte Partieen von verschiedenem Umfange.

Um auch noch in einer anderen Horizontalebene das mutmassliche Verhältnis der Niere zum Tumor betrachten zu können, wird zum Schluss ein dritter Schnitt, parallel dem vorigen, etwa 1 cm weiter oberhalb, aber nur durch die mediane Hälfte der Geschwulst gelegt. Der Uebersichtlichkeit halber wollen wir die Besprechung desselben hier gleich einfügen. Wenn wir auch im grossen und ganzen wieder dieselben Verhältnisse haben, so machen sich doch immerhin einige bemerkenswerte Unterschiede geltend. Einmal kommt der Nierenquerschnitt der normalen Form näher, da der laterale Rand wie gewöhnlich nach aussen convex ist. Allerdings nicht völlig regelmässig, denn von der Aushöhlung auf dem vorigen Schnitt ist doch schon eine ganz leichte Andeutung sichtbar. Die Breite der etwa 3 cm unterhalb des oberen Poles getroffenen Niere beträgt demgemäss 4,5 cm. Ferner ist nicht nur der laterale Rand mit den sich anschliessenden Tumormassen verwachsen, sondern auch die Hinterfläche des Organs wenigstens teilweise mit der soliden Hauptmasse der Geschwulst, so dass der tiefe Spalt des vorigen Schnittes bedeutend verkürzt erscheint. Endlich geht der lateralwärts der Niere angefügte, aus verschiedenen scharf begrenzten Knötchen aufgebaute Geschwulstteil in grösserer Ausdehnung direkt in den mehr soliden Haupttumor über, indem der anfangs teilweise fächerige resp. papilläre und körnige Bau der Knötchen immer solider wird und die kapselartigen Begrenzungen allmählich verschwinden. In der vorderen Nierenhälfte, wo jetzt eine Pyramide getroffen wurde,

ist der Unterschied zwischen Mark und Rinde vollkommen deutlich. Auch die Grenze zwischen Niere und Tumor ist sehr scharf und deutlich. Sie wird, ganz entsprechend dem tieferen Durchschnitt, gebildet von einer verschieden dicken kapselartigen Membran, die der schon des näheren beschriebenen durchaus gleicht. Am lateralen Rand, wo wohl wieder die Kompression am stärksten gewesen sein mag, zumal im Bereich der leicht angedeuteten Aushöhlung, ist sie am dünnsten; am stärksten hinten gegen die Hauptgeschwulstmasse hin. Zahlreiche Ausläufer sendet sie in den Tumor hinein, die lateralwärts jene Knötchenkapseln bilden. Von der Nierensubstanz ist sie allseitig abzupräparieren, wenn auch vielleicht nicht so leicht, wie in der vorigen Ebene. Medianwärts geht sie hinten sowohl wie vorn in die fibröse Nierenkapsel über.

Was jetzt die Schnittfläche des durch den ganzen Tumor geführten Hauptdurchschnittes anlangt, so messen wir an ihr einen Durchmesser von 13,5—14,5 cm. Am unteren Umfang bis zur Mitte hinaufreichend findet sich eine grosse Höhle, 7,0 cm lang und 3—6 cm breit. Nach unten zu reicht sie bis an die äussere untere kapselartige Begrenzung des Tumors, die hier ihre Wandung bildet. Ebenso reicht sie in beide Schnitthälften tief hinein. Im frischen Zustande war sie gefüllt mit einer blutigen, schmutzig bräunlich-roten Flüssigkeit. Ihre innere Begrenzung ist sehr unregelmässig, vielfach auch ausgebuchtet. Die Wandung ist fetzig und gleichfalls bräunlichrot gefärbt. Der ganze Hohlraum stellt eine hämorrhagische Erweichungshöhle dar. Medianwärts wird sie begrenzt von einem 4,5 cm langen und bis zu 2,5 cm breiten, soliden, hämorrhagisch infiltrierten Geschwulstteil, in dessen schwarzbraunen Grundton heller bräunliche bis gelblich-weisse Flecken, Striche und Punkte unregelmässig eingestreut sind. Die hämorrhagische Verfärbung geht in die gewöhnliche Färbung der Umgebung teils ganz unvermittelt, teils mehr allmählich über. Dem oberen Pol der Höhle schliesst sich eine zweite grössere hämorrhagisch infiltrierte Partie an. Sie misst 4,0—4,5 cm im Durchmesser und ist gleichfalls grösstenteils völlig solid.

Der übrige Teil der Schnittfläche, die eigentliche Geschwulstmasse, ist grösstenteils ziemlich gleichmässig solide von gelblichweisser, speckig glänzender Farbe und auch sonst der gleichen Beschaffenheit, wie wir sie schon für die solide Hauptgeschwulstmasse des zweiten Durchschnittes eingehender beschrieben haben. Kleine hämorrhagische Herde von verschiedener Grösse und Gestalt fehlen gleichfalls nicht. Am medianen Rande wird das Aussehen ein etwas körniges, stellenweise sogar leicht poröses. Die Gegend des oberen Poles ist in unregelmässiger Weise teils porös, teils fächerig, teils papillär gebaut. Allen diesen Bildern sind wir ja auch schon auf den anderen Schnitten begegnet.

Das Recidiv der primären Geschwulst liegt in zwei kleinen Stücken vor, die beide im Zusammenhang mit etwas Haut exstirpiert sind. Das Hautstückchen des grösseren Teiles ist ungefähr 5,0 cm lang und bis zu 1,5 cm breit. An ihm ist in einer Länge von 3,5 cm die von der ersten Operation herrührende Narbe als eingezogene Linie deutlich erkennbar. Sonst ist an der Haut selbst nichts bemerkenswertes. Direkt unter ihr aber und in innigem Zusammenhang mit ihr, aber doch scharf abgegrenzt, findet sich ein gelblich glänzender Geschwulstknoten, 4,8 cm lang, 2,5 cm breit und etwas über 1,0 cm dick. Er ist zusammengesetzt aus einer grossen Anzahl dicht gestellter kleinster Körnchen. Dazwischen findet sich spärliches schleimig-myxomatöses Gewebe.

Das Hautstückchen des kleineren Teiles misst 2,5 cm in der Länge und 1,1 cm in der Breite. Die Masse des darunter gelegenen keilförmigen Tumors sind 3,0 cm für die Länge der nach oben gerichteten Keilbasis, 2,2 cm für ihre Breite und 1,5 cm für die Höhe des ganzen Keiles. Im übrigen entsprechen die Verhältnisse genau denen des anderen Teiles.

II. Mikroskopische Untersuchung:

Wir berücksichtigen zuerst nur die primäre Geschwulst.

Für die Zwecke der mikroskopischen Untersuchung wurden dem Tumor aus den verschiedensten Gegenden eine ganze Anzahl von Stücken entnommen, teils in Verbindung mit Nierengewebe stehende, teils ohne solches. Zumal die ersteren wurden anfänglich möglichst gross gewählt, um recht gute Uebersichtsbilder zu erlangen. Nachher wurden dann aber aus ihnen wiederum die interessanten Stellen herausgeschnitten und in dünneren Schnitten, zum Teil in fortlaufenden Serien, eingehender untersucht. Die Einbettung geschah in Celloidin, die Färbung nach verschiedenen Methoden, hauptsächlich mit saurem und alkalischem Hämatein-Alaun (nach Mayer) mit oder ohne Eosin, weiter aber auch nach der Gieson'schen Methode mit Pikrinsäure-Säurefuchsin und nach Unna-Taenzer mit Orcein, ferner mit Jodglycerin, Thionin etc. Gleich im Voraus möchte ich bemerken, dass die Glykogenreaktion ein negatives Resultat ergab. Sie wurde allerdings auch erst mit den Schnitten nach der Härtung und Einbettung vorgenommen.

Der folgenden Beschreibung liegt zur Hauptsache ein grosses Stück zu grunde, das dem bei der makroskopischen Untersuchung als zweiter Durchschnitt bezeichneten Horizontalschnitt durch Tumor und Niere entspricht.

Die mit Hämatein-Alaun und Eosin gefärbten Schnitte geben schon dem unbewaffneten Auge das deutliche Bild einer alveolär gebauten Geschwulst. Das Maschenwerk des Stroma ist rosa, der Inhalt der Alveolen blau gefärbt. Im übrigen erscheint das Stroma sehr verschieden stark ausgebildet. Wir finden Gegenden, in denen es aus ganz dicken, und dann meist intensiver rot gefärbten Balken besteht mit nur spärlichen kleinen Gruppen von blauen Alveolen und im Gegensatz dazu andere Stellen, an denen es auf ganz feine und schmale Züge beschränkt ist. Wenngleich zwischen beiden Extremen natürlich Uebergänge und Zwischenstufen vorhanden sind, lässt sich doch schon durch das Vorwiegen des einen oder des anderen Bildes auch in den vorliegenden gefärbten Schnitten wieder eine Trennung der Geschwulstmasse in 2 verschiedene Abschnitte vor-

nehmen, wie wir dies auch bei der makroskopischen Beschreibung der betreffenden Schnittfläche thaten. Ganz in Uebereinstimmung mit dem dort erhobenen Befunde finden wir die vorwiegend mächtigere Entwickelung breiter Stromabalken in dem Teil der Geschwulst, der sich wie eine laterale Fortsetzung des Nierenquerschnittes darstellt. Den dort beschriebenen Geschwulstknoten entsprechen hier zum Teil Gruppen von blau gefärbten Alveolen, in die von den dicken Balken aus feinere und wieder feinere Züge hineinziehen. Zum Teil enthalten diese Knoten aber auch ganz hell gefärbte Stellen und kleinere und grössere Lücken. Dadurch kommt der gleichfalls schon beschriebene fächerige und papilläre Bau zu stande. Der übrige Teil der Geschwulst ist im ganzen gleichmässiger gebaut. Wenn auch stellenweise eine stärkere Ausbildung des Stroma ersichtlich ist, so fehlen hier doch ganz die scharf umschriebenen Geschwulstknoten mit ihrem eigentümlichen Bau. Das ganze Stützgerüst wird durchzogen von blauen Zapfen und Strängen, die leicht gewellt und gezackt oder stärker geknickt in den verschiedensten Richtungen unter einander kommunizieren und so höchst unregelmässige Figuren und Geflechte bilden. Nur spärlich sind kleine rundliche Lücken vorhanden.

Nach dieser Beschreibung durfte man zuerst daran denken, ein Carcinom vor sich zu haben. Dem entspricht aber die nähere Untersuchung in keiner Weise. Die blau gefärbten Zapfen und Stränge stellen allerdings Zellnester dar, aber ihren Zellen fehlt auch alles, was sie zu Epithelzellen stempeln könnte. Wir sehen sehr dicht gedrängt stehende Kerne, durchschnittlich grösser als rote Blutkörperchen, von überwiegend rundlicher bis leicht ovaler Gestalt. Es finden sich aber auch etwas länger gestreckte Formen bis zu kurzen und plumpen Spindeln. Alle haben sich ziemlich dunkel und meist auch ziemlich gleichmässig gefärbt, so dass eine feinere Zeichnung des Chromatinnetzes nicht gerade besonders deutlich ist. Sie besitzen eine Kernmembran. Die Zellgrenzen sind nur ganz selten bestimmbar. Um die meisten Kerne, vorzüglich die runden,

ist überhaupt kein Protoplasmasaum sichtbar zu machen; sie liegen scheinbar frei dar, und zwar, wie schon erwähnt, sehr dicht an einander. Im übrigen sieht man stellenweise in den engen Zwischenräumen, ganz matt und undeutlich gefärbt, körnige Massen, die auch einzelnen Kernen in kleinen Fetzen anhängen. Häufig sind ferner zwischen den grösseren Kernen noch einzelne ganz kleine und bedeutend dunkler gefärbte, teils runde, teils gelappte Kerne sichtbar, die hin und wieder gruppenweise auch zahlreicher sein können.

Während nun die Hauptmasse der Zellen regellos durcheinander zu liegen scheint, ist an anderen Stellen wieder, besonders in dünnen Schnitten, verschiedentlich innerhalb der Zellnester eine bestimmte Gruppierung der Kerne unverkennbar, und zwar in einzelne Radiärsysteme. Am deutlichsten wird dies bei der Durchmusterung mit einem schwachen System. Wir finden dann in einem solchen Zellhaufen hellere Stellen und um diese herum meistens etwas länglichere Kerne wenigstens mit einiger Regelmässigkeit radiär gestellt. Die Ordnung ist oft in ein paar Reihen noch ziemlich deutlich, geht dann aber direkt und ganz unvermittelt in die regellose Lagerung über. In dem helleren Centrum lässt sich unter günstigen Umständen und bei genauerer Betrachtung mit schärferen Systemen meist ohne grosse Mühe ein Gefässdurchschnitt nachweisen. Man sieht einen kleinen Haufen roter Blutkörperchen und um diese herum eine Endothelwand. Noch deutlicher ist das Bild in anderen Schnitten, die nach der Gieson'schen Methode gefärbt sind, da sich hier auch die roten Blutkörperchen durch ihre Farbe schärfer hervorheben. Diese Gebilde stellen also Gefässquerschnitte dar mit einem Mantel von Geschwulstkernen, die senkrecht auf ihre Wand zu geordnet sind. Dieselbe Anordnung, die in Sarkomen ja kein auffälliger Befund ist, können wir aber auch an Gefässlängsschnitten finden, nur dass sie hier nicht gleich auf dem ersten Blick so augenfällig ist. Sie ist jedoch nicht an allen Gefässen vorhanden. Es finden sich innerhalb der Zellnester auch häufig Gefässe, grössere und kleinere, Querschnitte und Längsschnitte, deren einfacher

Endothelwand sich zwar gleichfalls die Zellwucherung direkt anschliesst, aber ohne eine bestimmte Lagerung und Richtung der Kerne. Andrerseits gibt es wiederum Stellen, an denen die beschriebene Anordnung der Kerne deutlich ist, ohne dass sich im Centrum ein Gefäss nachweisen liesse. Bisweilen sieht es dann bei einer bestimmten Einstellung des Objektivs sogar aus, als ob ein einfaches, zentrales, rundliches Lumen vorhanden ist, das rings vom Protoplasma der radiär gestellten Zellen begrenzt wird, eine Bildung, die schon mehr an ein Drüsenlumen erinnern könnte. Bei genauerer Betrachtung sieht man aber doch meist, dass es sich nicht um cylindrische, sondern um spindelige Zellen handelt, die sehr dicht liegen und für eine Drüsenformation sich auch eigentlich etwas zu regellos auf- und durcheinander schieben. Peripherwärts findet wiederum ohne jede schärfere Grenze ein direkter Uebergang in die ungeordnete Zellmasse statt. Ob diese Bildungen trotzdem mit den gleichfalls gefundenen Bildungen zweifellos epithelialen Charakters in Zusammenhang zu bringen sind, lässt sich schwer entscheiden.

Die Begrenzung der Zellhaufen und -stränge gegen das Stroma ist eine verschiedene. Bei ganz schwacher Vergrösserung macht sie überwiegend den Eindruck einer scharfen. Recht oft, zumal dort, wo die Zellstränge noch ganz schmal sind, wird sie sogar, wenigstens zum Teil, durch einen mehr oder weniger breiten Spalt gebildet, so dass es aussieht, als ob die Zellhaufen in einem verzweigten System von Hohlräumen des Stroma eingebettet sind. In diesen Spalten liegen häufig grosse rundliche Zellen mit meist ziemlich dunkel gefärbtem, bläschenförmigem Kern und reichlichem, scharf begrenztem, körnigem Protoplasma, das sich ziemlich stark mit Eosin färbt und nicht selten grössere und kleinere helle Kugeln enthält. Dieselben Zellen finden sich aber auch im Bindegewebe des Stroma zumal dort, wo dies einen ganz lockeren oder myxomatösen Charakter besitzt. Betrachtet man die Spalten bei stärkerer Vergrösserung, so sieht man meist, dass ihre Wandungen, sowohl die vom Stroma, wie die von den Zellhaufen gebildeten,

keine glatten sind. Sie sind uneben und sehen wie zerrissen aus. Garnicht selten spinnen sich zwischen beiden zarte Fädchen aus, die nach dem Stroma zu direkt in das Netzwerk eines lockeren, myxomatösen Bindegewebes übergehen. Endlich werden die Spalten auch bisweilen durchzogen von kleinen Gefässendothelschläuchen, die aus dem Stroma in die Zellmassen hineinziehen.

Dort wo beide nicht durch Spalten getrennt sind, ist die Grenze bei starker Vergrösserung meist noch weniger scharf, ein Uebergang zwischen ihnen noch deutlicher, wenn auch je nach dem Charakter des anschliessenden Stroma in verschiedenem Grade. Man kann hin und wieder sogar beobachten, dass dieser Uebergang ein ganz allmählicher, fast unmerklicher ist. Die dichtgedrängten Kernmassen lockern sich am Rande auf, indem nach und nach immer reichlichere Zwischensubstanz auftritt.

Das Bindegewebe des Stroma hat keinen einheitlichen Charakter. Wir finden eine ganze Reihe von Formen vertreten, und zwar wieder nicht scharf von einander getrennt, sondern mit den verschiedensten Uebergängen. Im allgemeinen kann man wohl sagen, dass dort, wo das Stroma überwiegt, das Bindegewebe gewöhnlich derberen Charakter hat, während in Gegenden mit vorwiegenden Zellsträngen auch die weicheren Formen des Bindegewebes vorherrschen. So bestehen z. B. die dicken Stromabalken grösstenteils aus ziemlich kernarmem, fibrillärem Bindegewebe mit kurzen und dünnen Kernen. Sehr schön lässt sich das schon dem blossen Auge sichtbar machen an Schnitten, die nach der Gieson'schen Methode gefärbt sind, da in diesen die Stellen mit reichlicherer Ausbildung von Bindegewebsfasern durch die leuchtend rote Farbe der letzteren sich sehr auffällig hervorheben.

Doch schon in den breiteren Stromazügen lässt sich oft eine Auflockerung des Bindegewebes beobachten. Gar nicht selten sieht man hier einen Strang derben Bindegewebes in der Mitte, der sich dann nach allen Seiten hin geradezu aufzufasern scheint. Die ganz dicht liegenden Fasern treten weit auseinander, sparen Lücken

aus, werden stärker gewellt, durchflechten sich auch und geben dem ganzen Gewebe einen locker filzähnlichen Charakter. Die Kerne werden ganz kurz und plump bis oval oder sogar rundlich. Es kommen ferner grössere protoplasmareiche Zellen hinzu, wie wir sie schon in den Spalten zwischen Stroma und Zellhaufen erwähnt haben. Dieses Gewebe nimmt schliesslich einen myxomatösen Charakter an mit deutlichen Sternzellen. Alle diese weicheren Formen erinnern sehr lebhaft an embryonales Gewebe. An anderen Stellen lockert sich das derbere Bindegewebe nicht auf, sondern wird nur sehr kernreich und geht so in eine weichere Form über. Die Kerne werden beträchtlich breiter und mehr oval, bläschenförmig, mit einem deutlichen Chromatinnetz auf hellerem Grunde.

Die derberen Bindegewebszüge enthalten eine reichliche Menge elastischer Fasern. In Schnitten, die nach der Unna-Taenzer'schen Orceinmethode gefärbt sind, sieht man sie bisweilen in umfangreichen Bündeln liegen, die übrigen Gewebsbestandteile ganz verdeckend, so dass einzelne Stromabalken als breite dunkelbraune Züge erscheinen.

Weiter finden sich auch im derben Bindegewebe zwischen den Bindegewebsfasern schmale spindelige Zellen mit stäbchenförmigem Kern, deren Protoplasma sich nach der Gieson'schen Methode gelblich färbt. Demnach ist man wohl berechtigt, sie als glatte Muskelzellen anzusprechen. Hin und wieder sieht man auch etwas breitere Bänder in derselben Färbung, oft stark gewellt. Eine deutliche Querstreifung konnte jedoch trotz eifrigen Suchens nirgends nachgewiesen werden.

Grössere Gefässe mit dickerer Wandung finden sich nur in den derberen Bindegewebszügen etwas häufiger. Dagegen sind zartere Gefässe mit einer einfachen Endothelwand überall ziemlich zahlreich. Wir sprachen schon davon, wie man sie oft aus dem Stroma in die Zellhaufen ziehen sehen kann. In dem lockeren Stroma findet man stellenweise auch ziemlich häufig weitere Hohlräume und breitere Spalten, im Längs-, Schräg- oder Querschnitt getroffen und rings mit Endothel aus-

gekleidet. Nur ein Teil von ihnen weist sich durch die Anwesenheit von roten Blutkörperchen zweifellos als Blutgefässdurchschnitte aus. In vielen findet sich nur ein zartes Netzwerk offenbar geronnener Massen, so dass es sich auch um Lymphräume handeln kann. Da sich in unmittelbarer Nachbarschaft und in unregelmässiger Abwechslung mit ihnen die Zellhaufen und -schläuche befinden, kommt einem unwillkürlich der Gedanke, ob sich letztere vielleicht beim Weiterwuchern wenigstens teilweise dieser präformierten Räume bedienten. Einen direkten Beweis dafür habe ich jedoch nicht finden können.

Im übrigen sieht man gar nicht selten rote Blutkörperchen frei im Gewebe liegend, im derberen sowohl wie im weicheren, von den grösseren Hämorrhagieen ganz abgesehen, die wir ja schon bei der makroskopischen Untersuchung beschrieben haben.

Wir haben jetzt noch eines besonders wichtigen Fundes im Tumor Erwähnung zu thun. Es sind nämlich auch drüsige Bildungen vorhanden, allerdings nur in äusserst spärlicher Menge. Sie wurden nur in einem der verschiedenen untersuchten Stücke gefunden, eben in dem, das der bisherigen Beschreibung zu Grunde liegt, und auch in diesem nur in einigen Schnitten an einer bestimmten Stelle hart am Rande und ziemlich vereinzelt. Dass gerade diese Stelle bei der Entnahme des Stückes zur mikroskopischen Untersuchung noch mitgetroffen wurde, ist doch mehr Zufallssache. Möglicherweise wären die Gebilde nach langem Suchen ja auch ohnedem gefunden, da meine Aufmerksamkeit von vornherein speziell darauf gerichtet war. Jedenfalls ist aber gewiss die genaue Durchmusterung eines derartig grossen Tumors eine recht mühsame und zeitraubende Arbeit, der man sich ohne besonderen Grund kaum unterziehen wird, wenn man sonst überall dieselben Bilder findet. Ich erwähne das, weil es mir sehr für die Möglichkeit eines Uebersehens dieser Bildungen in manchem Falle eines Tumors zweifellos derselben Kategorie zu sprechen scheint.

Im vorliegenden Fall liegen sie ein beträchtliches

Stück von der Niere entfernt mehr nach dem Centrum der Geschwulst zu in der Nachbarschaft einer grösseren hämorrhagisch durchsetzten Gewebspartie. Sie liegen zum Teil direkt in sehr weichem kernreichem Bindegewebe, meist aber in Zellhaufen, den beschriebenen Zellsträngen ähnlich, nur mit noch weit weniger scharfer Grenze gegen das anschliessende lockere Bindegewebe. Beide Bestandteile gehen hier ganz allmählich, sozusagen fast unmerklich in einander über. Die Aehnlichkeit mit embryonalem Gewebe ist speziell in dieser Gegend eine so grosse, dass man sie am besten beschreibt, wenn man das Gewebe direkt als solches bezeichnet. Die drüsigen Bildungen setzen sich, wenigstens im best ausgebildeten Zustande, ganz scharf gegen ihre Umgebung ab. Die Mehrzahl der am schönsten ausgeprägten Formen zeigt sich im Schnitt fast kreisrund, nur einige sind leicht oval gestaltet oder bilden ganz kurze Schläuche. Das Epithel ist ein ausserordentlich dicht stehendes Cylinderepithel, dessen einzelne Zellen im allgemeinen nicht abgrenzbar. Nur hie und da sieht man nach dem Centrum zu eine Zellgrenze durch einen feinen Strich im Protoplasma angedeutet. Im übrigen erscheint das ganze mehr als ein fortlaufender, in sich geschlossener Protoplasmasaum, dessen basaler Teil fast ganz durch die sehr dicht stehenden Kerne verdeckt wird. Diese haben sich mit Haemalaun ziemlich dunkel gefärbt, ganz in der gleichen Weise wie die Kerne in den Zellhaufen der Geschwulst. Auch in ihren Formen weichen sie nicht auffällig von diesen ab. Wir finden nämlich gleichfalls in einem und demselben Drüsendurchschnitt verschiedene Formen: längere schmale Cylinder, breitere ovale und fast runde Formen. Diese Differenz im Durchmesser und auch in der Färbung, die bei den letzteren beiden Formen eine hellere ist als bei der ersten, macht es nicht wahrscheinlich, dass es sich um ein und dieselbe Kernform, nur in verschiedenen Ebenen getroffen, handelt. Sonst wäre das schon möglich, da die Lagerung und Stellung der Kerne keine ganz regelmässige ist. Eine gewisse Ordnung lässt sich nur insofern erkennen, als sie wie

schon erwähnt, in ihrer Hauptmasse den peripheren oder basalen Teil des Protoplasmasaumes einnehmen und ferner mit ihrem längsten Durchmesser (d. h. dem, der sich im einzelnen Schnitt als solcher darstellt, senkrecht zum Lumen gestellt sind. Sie stehen jedoch nicht in einer Reihe und schliessen auch dementsprechend weder peripherwärts noch centralwärts mit einer regelmässig kreisrunden Linie ab. Ihre centralwärts gerichteten Enden bilden sogar eine meist recht unregelmässig gewellte Linie, indem einige Kerne fast bis ans Lumen heranreichen.

Viel ebenmässiger ist die Begrenzung des letzteren durch den Protoplasmasaum, so dass es sich meist als ein ganz schön gerundeter, scharfbegrenzter Hohlraum darstellt, in den nur einzelne kleine Protoplasmazacken hineinragen. Es enthält zum Teil körnige, rundliche oder schollige, schwach mit Eosin färbbare Massen, zum Teil auch Kerne, einzeln und in Haufen, die sich wieder von den Kernen der Zellstränge nicht unterscheiden.

Das ganze so beschriebene drüsige Gebilde erscheint fast immer von seiner Umgebung stark abgehoben, wie in einem Hohlraum liegend, dessen Durchmesser ein ganzes Stück grösser ist als sein eigener, so das ringsum ein bei schwacher Vergrösserung scheinbar leerer Raum frei bleibt. Er ist jedoch durchzogen von zarten Fäden, die sich als sehr weitmaschiges Netzwerk von einer die Wand des grossen Hohlraums auskleidenden dünnen Membran zu dem freiliegenden Drüsengebilde ausspinnen. Man gewinnt den Eindruck, als ob das letztere bei der Härtung stärker geschrumpft, der Protoplasmasaum dadurch von seiner Basalmembran ringsum losgerissen worden und nur noch mit einzelnen Fetzen an ihr hängen geblieben ist.

Die bisherige Beschreibung bezieht sich nur auf die vollkommensten Bildungen dieser Art. In verschiedenen Schnitten finden sich aber noch andere, die zum Teil sogar nur durch Vergleichung oder mit Hilfe sich darbietender Uebergänge als gleichartig zu erkennen sind. Es kann erstlich einmal das centrale Lumen ganz

fehlen. Es ist dann auch in nicht ganz dünnen Schnitten meist vom Protoplasma fast nichts zu sehen, weil es völlig von den Kernen verdeckt wird. Die ganze Bildung stellt eine tief dunkel gefärbte Masse von Kernen vor, die so dicht neben und auf einander liegen, dass die Abgrenzung der einzelnen nur hin und wieder möglich ist. Im übrigen kann aber die kreisrunde Gestalt und die Lagerung, zurückgezogen und frei in einem grösseren Hohlraum, dieselbe sein. Oder die Gestalt wird auch eine abweichende, eine längliche, schlauchförmige, bisweilen mit leichter Biegung. Weiter wird die Lagerung eine abweichende. Die Bildung ist nicht mehr ringsum frei, sondern hängt an einer Stelle mit der umgebenden Zellmasse zusammen. Beide gehen hier direkt in einander über, ohne dass eine Abgrenzung möglich wäre. Das ganze Gebilde sieht dann aus wie ein solider Zellballen mit ziemlich radiär gestellten Kernen, der in einen Hohlraum eines Zellhaufens der Wand direkt breitgestielt aufsitzt. Diese innige Verbindung im Bereich eines Teils der Peripherie kann man nun auch bei sonst gut ausgebildeten Drüsenquerschnitten mit deutlichem Lumen beobachten. Sie bilden dann nur einen Teil eines Ringes, der von einem sichelförmigen Spalt umgeben ist und mit seinen Fusspunkten ohne jede Grenze in die ungeordnete Zellmasse der Umgebung überzugehen scheint. Schliesslich kann auch die Lagerung in der ganzen Peripherie aufgehoben sein. Das gänzliche Fehlen selbst des schmalsten Spaltes habe ich jedoch nur bei den völlig soliden Bildungen ohne jedes Lumen beobachtet. Dann fehlt auch fast immer die rädiare Stellung der Kerne. Man sieht in einem Zellhaufen einen rundlichen Ballen mit ganz besonders dichter Lagerung der Kerne, so dass er sich schon durch die erheblich dunklere Färbung abhebt. Ausserdem sind um ihn herum die etwas länglichen Kerne gewöhnlich andeutungsweise konzentrisch geschichtet.

Dass auch die letzteren Bildungen zu den charakteristischen Drüsenräumen in Beziehung stehen, liess sich direkt zeigen. Zu diesem Zweck wurde aus dem grossen

Stück später eine kleine Partie herausgeschnitten, und zwar gerade die Gegend, welche die epithelialen Bildungen aufzuweisen hatte, von der alsdann eine grössere und ununterbrochene Serie von Schnitten angefertigt wurde. Die Durchsicht derselben bestätigte erstlich einmal den schon gewonnenen Eindruck von der Spärlichkeit gut ausgebildeter Drüsenformen. Wiederum nur in einer kleineren Anzahl der Präparate fanden sich solche vor. Ausser den einfachen runden Hohlräumen wurden hierbei übrigens auch ein paar gefunden, die seitliche Sprossen aussandten. Weiter zeigte sich, dass die vollkommeneren Drüsenbildungen immer nur durch einige wenige Schnitte hindurch nach oben und nach unten zu verfolgen sind und dann schnell verschwinden. Es handelt sich also wohl nur um Hohlkugeln oder kurze Schläuche. Man sieht oft in einem Zellhaufen einen rundlichen Ballen dichter gelagerter Kerne der beschriebenen Art auftauchen, der sich bisweilen durch mehrere Schnitte in zunehmender Grösse verfolgen lässt, um dann plötzlich einem Drüsenquerschnitt mit Lumen Platz zu machen. Eben so schnell verschwindet letzterer aber auch wieder unter Umkehrung der Reihenfolge der Bilder.

Es erübrigt jetzt nur noch, das Verhalten der Geschwulst zum Nierengewebe einer kurzen Betrachtung zu unterziehen. Ganz entsprechend dem makroskopischen Befunde finden wir beide überall durch eine mehr oder weniger breite Bindegewebsschicht getrennt, in die sowohl die Nieren- wie die Geschwulstkapsel direkt übergeht. Sie zeichnet sich weiter durch eine sehr reichliche Entwicklung elastischer Fasern aus. Das angrenzende Nierengewebe ist stark komprimiert und bindegewebig induriert; Harnkanälchen und Glomeruli sind weit auseinander gedrängt und hochgradig geschrumpft. Erstere stellen schliesslich nur noch kleine Häufchen im Bindegewebe eng zusammenliegender Kerne dar, die zwar den Kernen der normalen Harnkanälchen durchaus gleichen, aber nur mehr sehr spärliches Protoplasma besitzen. Zum Ueberfluss sei hinzugefügt, dass mit den epithelialen Bildungen im Tumor in keiner Be-

ziehung auch nur eine Spur von Aehnlichkeit besteht. Das interstitielle Bindegewebe zeigt gleichfalls elastische Elemente.

Der Einfachheit und besseren Uebersichtlichkeit wegen haben wir bis jetzt, wie schon im voraus erwähnt, zur Hauptsache ein bestimmtes, allerdings recht gross bemessenes Stück der mikroskopischen Untersuchung zu Grunde gelegt. Damit haben wir aber auch so ziemlich alle Bilder erschöpft, die der Tumor überhaupt bietet, so dass wir die Untersuchung der verschiedenen anderen Stücke mit ein paar Worten abmachen können. Neues zeigen sie, wie gesagt, nicht mehr; sie wiederholen das schon Beschriebene nur mit mannigfaltiger Abwechslung im Verhältnis der einzelnen Gewebsformationen zu einander, wie wir das ja aber auch schon im ersten Schnitt beobachtet haben. Richtige Drüsengebilde habe ich allerdings nirgendsmehr gefunden. Wohl aber noch hin und wieder in den regellosen Zellhaufen die beschriebenen dichten Zellballen, denen wir eine Beziehung zu den Drüsengebilden zuschreiben mussten, und ferner ebenfalls in den Zellhaufen bisweilen an einer Stelle eine Lagerung der Kerne, die wie der Beginn oder Versuch zu einer Drüsenformation aussah.

Wir wenden uns jetzt zur Untersuchung des nachträglich gleichfalls operativ entfernten kleinen Recidivs in der Haut unter der Operationsnarbe.

Die kleine Geschwulst steht im innigen Zusammenhang mit dem Unterhautzellgewebe, derart, dass ihr Stroma direkt in letzteres übergeht. Sie zeigt genau den gleichen alveolären Bau wie die primäre Geschwulst. Die dichten Zellhaufen überwiegen aber durchweg gegenüber dem Stroma, das meist nur auf ganz schmale Züge beschränkt ist und überall einen sehr lockeren Charakter besitzt. Die einzelnen Elemente der Zellhaufen unterscheiden sich nicht wesentlich von denen der Hauptgeschwulst, höchstens vielleicht, dass die Kerne etwas blasser gefärbt sind. Auffallend reichlich finden sich

zwischen ihnen ganz kleine, mit Haemalaun sehr dunkel gefärbte Körnchen und etwas grössere, ebenfalls dunkel gefärbte, gelappte Figuren, die offenbar Leucocytenkerne darstellen. Der Uebergang der Zellhaufen in das Stroma ist ein ganz allmählicher: Die Kerne treten auseinander, indem sie durch reichlichere Zwischensubstanz getrennt werden. Dabei mehren sich auch die kurzspindeligen Formen. Spalten zwischen Zellhaufen und Stroma finden sich sehr viel seltener. Das Stroma ist, wie schon erwähnt, ein sehr lockeres und weiches, stellenweise mit myxomatösem Charakter.

Von besonderem Interesse ist es, dass auch das Recidiv epitheliale Bildungen enthält, die als solche gleichfalls gar nicht zu verkennen sind. Sie sind zwar auch nur recht spärlich und vereinzelt, aber da die Präparate nur klein sind, ist es ganz erklärlich, dass ich sie hier sogar eher gefunden habe als im Haupttumor, in dem ich sie anfänglich vermisste. Ich schloss daraus, dass sie auch in letzterem zu finden sein müssten, was sich dann bei genauerem Suchen bestätigte. Im Recidiv sah ich sie fast alle innerhalb der dichten Zellanhäufungen liegen, jedoch nicht frei in Hohlräumen, sondern in dichtem Anschluss an das umgebende Gewebe. Sie boten sich teils als rundliche Querschnitte, oft mit buckligen Ausbuchtungen. Letztere stellten dann bisweilen eine grössere Zellmasse dar, innerhalb der die meisten Kerne schön rund und regelmässig verteilt in gleichmässigen Abständen waren, die aber sonst ohne scharfe Grenze in die sie umschliessenden Zellhaufen überzugehen schien. Das könnte vielleicht dadurch verursacht sein, dass es sich um einen sehr schräg angeschnittenen Schlauch handelt, in den man dann zugleich von oben hinein auf den Epithelbelag der unteren Wand sieht. Das mikroskopische Bild machte mir wenigstens einigermassen diesen Eindruck. Ich sah auch zwei dicht nebeneinander liegende Querschnitte durch solch eine grössere Zellmasse verbunden. Das Epithel dieser Querschnitte war noch cylindrisch, aber niedriger als in den entsprechenden Gebilden des Haupttumor. Desgleichen standen die länglichen Kerne nicht ganz so dicht und

vielleicht durchschnittlich etwas regelmässiger. Das Lumen war meist ziemlich gross und gewöhnlich leer.

Solide Epithelstränge und die beschriebenen Zellballen fand ich im Recidiv nicht. Dagegen kommen als neue Bildung sehr lange und ziemlich breite Epithelschläuche vor, die sich längsgetroffen oft durch mehrere Zellhaufen hindurchziehen. In diesem Verlauf sind sie mehrfach leicht geknickt und senden auch kurze zackige Sprossen aus. Ihr Lumen ist verhältnismässig sehr weit; es beansprucht den weitaus grössten Teil des Querdurchmessers. Es ist nicht überall ganz gleichmässig und verengert sich vor allem nach beiden Enden zu. Letzteres wird wohl der Ausdruck dafür sein, dass der Schlauch nicht genau in der Längsrichtung, sondern etwas schräg getroffen ist. Aus demselben Grunde wird auch der Epithelsaum an den Enden etwas unregelmässig, wodurch dann hier wieder die Grenze gegen die anschliessenden Zellmassen verwischt werden kann. Sonst hebt sich die Epithelwand gegen die Umgebung sehr scharf ab, trotzdem sie ihr direkt aufsitzt ohne nachweisbare Basalmembran. Das Epithel selbst ist ganz kurzcylindrisch bis kubisch. Die Kerne stehen ziemlich dicht und regelmässig und lassen nur einen ganz schmalen Protoplasmasaum nach dem Lumen zu frei. Sie sind rundlich bis leicht oval und dunkler gefärbt, als die Kerne der sarkomatösen Zellmassen.

Fassen wir zum Schluss noch einmal die wesentlichen Merkmale des Falles ganz kurz zusammen.

Bei einem 7jährigen Kinde, das bis dahin völlig gesund war, wird erst seit ganz kurzer Zeit eine Abmagerung und eine Anschwellung des Leibes bemerkt. Bei der Aufnahme findet sich schon eine für den kindlichen Körper ausserordentlich grosse Geschwulst, die also zuletzt rapid gewachsen sein muss. Obgleich die Diagnose auf einen Nierentumor gestellt werden muss, zeigt die Urinsekretion keinerlei Abnormitäten. Trotz ihrer Grösse und trotz ihres malignen Charakters auch

im mikroskopischen Bilde hat die Neubildung noch keines der unmittelbar anliegenden Nachbarorgane in Mitleidenschaft gezogen. Sie zeigt sich sogar allseitig abgeschlossen von einer derben fibrösen Kapsel, die nur an einigen Stellen von papillären Wucherungen durchbrochen ist. Selbst die Niere, mit der die Geschwulst fest verbunden ist, wurde nur komprimiert und eingebuchtet. Daraus geht zugleich von selbst hervor, dass die Entstehung ausserhalb der Niere zu suchen ist. Metastasenbildung ist gleichfalls nicht festzustellen. Dagegen zeigt sich nach einigen Monaten ein kleines Recidiv direkt unter der Operationsnarbe und später ein grosses Recidiv in der Bauchhöhle, an dem das Kind zu Grunde geht.

Nach dem mikroskopischen Bilde wird die Geschwulst zuerst nur als alveoläres Sarkom mit reichlichen Hæmorrhagieen und Cystenbildungen bestimmt. Erst die genauere Untersuchung deckt auch ganz vereinzelte drüsige Bildungen auf, die teilweise den Eindruck eines noch unfertigen Zustandes machen, und zeigt zugleich, dass der bindegewebige Anteil in allen möglichen Formen vertreten ist, von denen die weicheren einen ausgesprochen embryonalen Charakter besitzen. An einer solchen Stelle der letzteren Art liegen die epithelialen Bildungen, meist in zellreichen Verdichtungen des Gewebes, aus denen sie sich zum Teil erst herauszudifferenzieren scheinen, und von denen sie dann oft nur schwer abzugrenzen sind.

Das erste Recidiv erweist sich als den jüngeren Teilen des primären Tumor gleichartig. Es besteht aus Bindegewebe von durchweg embryonalem Charakter mit vorwiegender Ausbildung zellreicher Stränge nach dem Typus eines Sarkoms, in denen auch hin und wieder die epithelialen Bildungen auftauchen. Die Ableitung der letzteren von den fertigen Harnkanälchen wäre schon dadurch gänzlich ausgeschlossen.

Wenn wir die Neubildung in der üblichen Weise klassificieren wollten, müssten wir sie also als ein Adenosarkom bezeichnen und damit unter die Mischtumoren rechnen.

Diese einfache Diagnose dürfte aber kaum befriedigen, denn gerade zur Erklärung der interessantesten Befunde reicht sie nicht aus. Dagegen gelingt dies in jeder Beziehung der schon in der Einleitung angeführten Birch-Hirschfeld'schen Hypothese. Wenn wir uns vorstellen, dass der Tumor von einem Rest der Urniere, die ja in unmittelbarer Nachbarschaft zur Nierenanlage steht, ausgegangen ist, indem der bindegewebige Bestandteil dieser Bildung geschwulstartig nach dem Typus eines Sarkom gewuchert ist, so ergibt sich alles andere daraus ziemlich von selbst. Wird uns diese Annahme also schon hierdurch ausserordentlich nahe gelegt, so erhält sie überdies noch eine hervorragende Stütze durch eine zum Teil ganz unverkennbare Aehnlichkeit gewisser Bilder in unserem Tumor mit solchen in der Urnierenanlage. Im Anschluss an einen älteren Fall aus der Litteratur der primären malignen Nierengeschwülste bei Kindern werde ich etwas näher darauf eingehen.

Zuerst möchte ich jedoch den von Döderlein und Birch-Hirschfeld beschriebenen Fall vorausschicken, der zur Aufstellung dieser Hypothese eben Veranlassung gab[1]).

Es handelte sich um ein 7 jähriges Mädchen. Seit $^3/_4$ Jahren war eine Schwellung des Leibes bemerkt worden, seit $^1/_4$ Jahr war das Kind krank. Operative Entfernung eines kindskopfgrossen Tumor der linken Niere. Ueber der lateralen Fläche desselben, an seinem hinteren oberen Ende lag die linke Niere derartig, dass ihr oberer Pol noch die obere Fläche des Tumor zum Teil bedeckte, sich an dieser Stelle sehr scharf von demselben abhebend, während der untere Pol der Niere bei äusserer Betrachtung in die laterale Partie der Geschwulst allmählich überzugehen schien. Die ziemlich dichte und derbe, fibröse, nirgends durchbrochene Geschwulstkapsel ging an den Stellen festeren Zusammenhangs in die fibröse Nierenkapsel über. Das Nieren-

[1]) Döderlein und Birch-Hirschfeld, Embryonale Drüsengeschwulst der Nierengegend im Kindesalter. Centralblatt f. d. Krankheiten der Harn- und Sexualorgane, V, 1894.

gewebe selbst war aber auf dem Durchschnitt deutlich gegen das eigentliche Geschwulstgewebe abgesetzt. Die Geschwulstmassen zeigten eine weich elastische, bis fast breiige Konsistenz, nur hie und da etwas festere Partieen, und zwei hämorrhagische Zerfallsherde.

Die mikroskopische Struktur der Geschwulst liess überall den Charakter in lebhafter Wucherung begriffenen Drüsengewebes erkennen, welches aus dicht gelagerten Schläuchen mit vielfacher Bildung rundlicher Aussprossungen bestand. Das Epithel war stellenweise ein hohes Cylinderepithel, stellenweise kubisch oder sogar ganz abgeplattet und flach. Ebenso fanden sich grosse Unterschiede in den Drüsenlumina, die teils ganz weit, teils eng waren oder selbst ganz fehlten. Die Zellen lagen dann bisweilen so dicht, dass man auf den ersten Blick eine ungeordnete Zusammenhäufung derselben vor sich zu haben glauben konnte, die bei der auch hier hervortretenden, langgezogenen Form mancher Kerne an ein kleinzelliges Spindelzellensarkom erinnerte. „Nur an der radiären Anordnung mancher der letzteren und an dem allmählichen Uebergang von diesen dicht gelagerten Zellmassen zur unverkennbar drüsigen Anordnung liess sich der eigentliche Charakter erkennen.“

B. schreibt hier also diesen sarcomähnlichen Zellhaufen epitheliale Natur zu. Der schon erwähnte Fall der Litteratur wird mir noch Gelegenheit geben, auf diese Frage, die auch dort eine Rolle spielt, etwas näher einzugehen, und zu sehen, ob diese Auffassung auch wirklich über allen Zweifel erhaben ist.

Zwischen den Drüsenräumen war in der Regel nur ein sehr zartes Stroma erkennbar. Nur selten fanden sich in einzelnen Teilen der Geschwulst reichlichere Anhäufungen spindelförmiger und rundlicher Stromazellen zwischen den Drüsenräumen. Desgleichen waren verhältnismässig nur spärlich gröbere, gefässhaltige, aus dichtgelagerten Spindelzellen bestehende Balken vorhanden, welche andeutungsweise eine lobuläre Zusammensetzung der Neubildung bezeichneten. Es fanden sich aber auch Stellen, an denen das sehr gefässreiche,

nicht selten von ergossenem Blut durchsetze Stroma eine beträchtliche Zunahme zeigte, wobei es bisweilen einen myxomatösen Charakter annahm. Endlich konnte es sogar auch einen derb fibrillären Charakter erhalten; in den auf diese Weise entstandenen trabekelartigen breiten Bindegewebsmassen war meist keine Andeutung epithelialer Elemente mehr vorhanden. An den Stellen, die aus der Grenze zwischen Geschwulst und Niere an den erwähnten Uebergangstellen stammten, fand sich zwischen den Drüsenlagern und den Nierenkanälchen fast überall eine breite bindegewebige Grenzschicht, deren renalwärts gelegener Teil aus infolge interstitieller Wucherung verödetem Nierengewebe bestand. In dem nach dem Geschwulstgewebe zu gelegenen Teil dieser Grenzschicht fanden sich Züge und breitere Lagen glatter Muskelfasern, die sich in die breiteren Stromazüge zwischen den Geschwulstläppchen hineinverfolgen liessen. An einzelnen Stellen fanden sich Lagen von Fasern, welche in Anordnung nnd Form und durch ihre lebhafte Färbbarkeit mit Eosin durchaus quergestreiften Muskelfasern glichen. Eine Querstreifung konnte jedoch nirgends nachgewiesen werden. B. betrachtet sie als Uebergangsformen.

Trotzdem der Bau des wuchernden Drüsengewebes eine gewisse Atypie zeigte, will B. aus gewichtigen Gründen die Geschwulst nicht als Adenocarcinom bezeichnet wissen. Er sagt:

„Offenbar liegt der dichten Zelllagerung bestimmter Stellen nicht der Zerfall des Drüsenbaues zu Grunde, sondern es handelt sich um eine Anlage, welche die typische Form noch nicht erreicht hat. Gerade das Verhalten der Neubildung an der Grenze gegen die Niere spricht für die Berechtigung dieser Auffassung, indem hier nirgends, wie beim wahren Carcinom, ein Vordringen der Geschwulstzellen in die Gewebsspalten nachweisbar ist. Es handelt sich um eine Drüsenneubildung von embryonalem Charakter. Auch im Stroma tritt der letztere hervor; insofern kann man eine Beziehung zum Sarcom erkennen, um so mehr, weil die erwähnten Bündel glatter Muskelfasern und die auffallenden Ele-

mente, die einen Uebergang zu quergestreiften Muskelfasern andeuten, aus dem Typus einer einfachen Drüsengewulst heraustreten und zudem, wenigstens an einzelnen Stellen der Geschwulst, ein Zurücktreten der Drüsenschläuche gegenüber der zellreichen Bindegewebswucherung erkennbar ist.

Man kann demnach die vorliegende Neubildung als eine Mischgeschwulst, als ein Adenoma myosarcomatosum bezeichnen.“ Als solches repräsentiert sie nach seiner Ansicht den vollen Typus einer ganzen Geschwulstgruppe, zu der vermutlich die grosse Mehrzahl aller primären malignen Nierengeschwülste des Kindesalter gehören. Er belegt sie mit dem Namen „embryonale Drüsengeschwulst“ und bringt sie, wie schon wiederholentlich erwähnt, mit Resten des Wolff'schen Körpers in genetischen Zusammenhang.

Die Richtigkeit einer Hypothese gewinnt bekanntlich an Wahrscheinlichkeit, je mehr Erscheinungen und Beobachtungen sich mit ihr in Einklang bringen oder direkt durch sie erklären lassen. In Erwägung dessen habe ich in Anschluss an meinen Fall auch die weitere Litteratur der primären malignen Nierengeschwülste des Kindesalters einer Durchsicht unterzogen und auf ihre Stellung zu einander und ihre Zugehörigkeit zu der von Birch-Hirschfeld aufgestellten Gruppe geprüft. Dabei ergab sich in der That, dass soweit überhaupt ausführlichere Untersuchungen gemacht sind, gewisse Punkte mit auffallender Regelmässigkeit wiederkehren, und zwar gerade solche, welche als bemerkenswerte Eigentümlichkeiten zu betrachten sind. Andrerseits liessen sich in keinem Falle irgend welche Widersprüche mit der Birch-Hirschfeld'schen Hypothese entdecken. Diese bot im Gegenteil gewöhnlich die einfachste Erklärung, und die beschriebenen Bilder liessen sich stets sehr gut mit ihr in Einklang bringen.

Am augenfälligsten ist die Zugehörigkeit zu der in Rede stehenden Gruppe erklärlicher Weise bei den Tumoren, deren Untersuchung die Anwesenheit drüsiger Bildungen ergeben hat. An diese reihen sich jedoch die übrigen mit solch allmählichen Uebergängen, dass

an ihrer grundsätzlichen Gleichartigkeit nicht gezweifelt werden kann. Die histologischen Komponenten, embryonale Drüsenbildungen, embryonales Bindegewebe und embryonale Formen quergestreifter Muskelfasern sind einzeln oder gruppenweise in allen möglichen Variationen zu finden.

Dass sich von den einfach als Carcinom oder Sarcom bezeichneten Fällen noch die wenigsten für unsere Zwecke direkt verwerten lassen, ist durchaus nicht verwunderlich. Ihre Beschreibung ist eben meist nur sehr kurz gehalten und wird sehr oft mit der einfachen Diagnose „Rundzellensarcom" oder dergleichen abgethan. In der Mehrzahl der Fälle kann ihre Einreihung daher nur vermutungsweise vorgenommen werden. Diese Vermutung wird aber durch mancherlei gestützt. Erstens sind in manchen Fällen, die ursprünglich als einfache Sarcome betrachtet wurden, nachträglich vereinzelte Drüsenbildungen gefunden worden. Zweitens zeigt auch die grosse Mehrzahl der übrigen mancherlei übereinstimmende Besonderheiten. Pick[1]), der 1893 in einer Arbeit die einschlägigen Fälle sammelte, konnte z. B. unter anderem folgendes feststellen: „Untersuchen wir mikroskopisch, so finden wir fast sämtliche Arten des Sarcoms vertreten, die Tumoren enthalten kleine und grosse Rundzellen, Spindelzellen, schleimhaltige und verfettete Zellen. Auffällig ist, dass fast alle der angeführten Geschwülste die obengenannten Elemente gleichzeitig enthielten, so dass wir eigentlich von gemischten Sarcomen reden müssten." Die Bemerkung Biesalski's anlässlich einer ähnlichen Gelegenheit: „Der Begriff „primäres Nierensarcom" ist zur Zeit ins Schwanken geraten", erwähnten wir schon in der Einleitung, ebenso wie die Angaben Sahlmen's und Wehland's, das Verhalten zur Niere betreffend. Es wäre deshalb sehr wünschenswert, dass künftig bei der Untersuchung solcher scheinbar einfachen Geschwülste alle diese Punkte und Fragen speziell berücksichtigt würden. Ich habe die Ueberzeugung, dass, wenn nicht alle, so doch die grosse

[1]) Pick, Das primäre Nierensarkom. Inaug.-Dissertation Würzbnrg 1893.

Mehrzahl der als „Sarcome“ bezeichneten Tumoren hierher gehört. Jedenfalls alle diejenigen, bei denen die Entstehung ausserhalb der Niere festzustellen ist, und das ist, wie wir gleichfalls schon in der Einleitung hervorgehoben haben, gewöhnlich der Fall.

Meine ursprüngliche Absicht, das Material, das ich aus der Litteratur gesammelt und auch schon fertig zusammengestellt habe, hier anzufügen, musste ich leider schliesslich fallen lassen. Ein solches Unternehmen wäre für die Bestimmung dieser Arbeit viel zu umfangreich, zumal ich verschiedene Fälle ziemlich eingehend behandeln musste, um meinen Zweck zu erreichen. Ich muss es mir deshalb eventuell für eine andere Arbeit aufsparen.

Aus bestimmten Gründen möchte ich hier aber wenigstens noch einen älteren Fall von Weigert[1]) besprechen, welcher eine der unsrigen direkt entgegengesetzte Diagnose erhielt. Der Tumor ist als Adenocarcinom bezeichnet. Der Versuch, beide Geschwülste als genetisch gleichartig nachzuweisen trotz der ganz verschiedenen Benennung, wird mir dann Gelegenheit geben, etwas eingehender die Hauptpunkte zu beleuchten, auf die es mir bei einer solchen vergleichenden Betrachtung eines jeden einschlägigen Falles mit Rücksicht auf das beabsichtigte Ziel anzukommen scheint.

Der Fall zeichnet sich dadurch aus, dass er schon deswegen zweifellos eine congenitale Bildung darstellt, weil er von einem totgeborenen, nicht ganz ausgetragenen Kinde stammt.

Totgeborenes Kind männlichen Geschlechts. Scheitel-Steisslänge 29½ cm.

Linke Niere 4 cm hoch, 2½ cm breit, 1½ cm dick. Auf dem Durchschnitt sah man nur im obersten und untersten Teile echte Nierensubstanz durch die ganze Dicke des Schnittes hindurchgehen. An den anderen Stellen fanden sich in der Nähe des Nierenbeckens, verschieden nahe an die Oberfläche rückend, verschieden grosse, weisslich graue Geschwulstknoten, die sich

[1]) Weigert, Adenocarcinoma renum congenitum. Virch. Archiv, Bd. 67, 1876, S. 492.

gegen die Umgebung scharf absetzten und die Nierensubstanz nur verdrängten und komprimierten. Auch die rechte Niere zeigte auf dem Durchschnitt einen kirschkerngrossen Knoten von ganz derselben Beschaffenheit. Zwischen den beiden untersten Renculis in der Nähe des Nierenbeckens sassen ähnliche weisse unregelmässige Einsprengungen, die nicht ganz so scharf abgesetzt waren und ein mehr rötliches, der normalen Nierenfarbe sich näherndes Aussehen hatten.

Mikroskopisch ergaben sich überall ähnliche Bilder. Kernmassen in einer durchsichtigen Zwischensubstanz, in der man Zellgrenzen nicht wahrnehmen konnte, waren zu schlauchähnlichen Gebilden angeordnet. Andrerseits bekam man auch Schläuche mit deutlichem Cylinderepithel zu sehen.

Die Tumorknoten waren an den meisten Stellen von der normalen Nierensubstanz durch starke, sehr kernreiche Bindegewebszüge abgetrennt. Von letzteren gingen schmälere und wieder schmälere Züge aus, welche die Knoten wieder in einzelne Läppchen von sehr verschiedener Grösse und mannigfachem Bau abteilten. Die am wenigsten veränderten Massen (z. B. in den nicht so scharf abgegrenzten Partieen der rechten Niere) unterschieden sich vom normalen Nierengewebe nur durch eine sehr unregelmässige Anordnung und teilweise bedeutende Grösse normaler Elemente. Blutgefässe, Glomeruli und Pseudoglomeruli waren ganz ungeordnet im Läppchen angehäuft. Die Pseudoglomeruli sind knäuelartige Anhäufungen gewundener Kanäle mit einem hohen, schlanken Cylinderepithel mit entsprechend geformten und gestellten Kernen, das entweder an der ganzen Circumferenz des Kanälchenhohlraums aufsitzt oder nur die nach dem Lumen zu konvexe Seite desselben bekleidet, während die gegenüberliegende Wand ein flaches Epithel zeigt. Zwischen diesen Bildungen lagen ebenfalls ganz unregelmässig verlaufende Kanäle, zum Teil mit schmalem hohem Cylinderepithel, zum Teil mit einer durchsichtigen Zellmasse, die keine Abgrenzung in einzelne Zellindividuen erkennen liess, in der vielmehr ohne

weitere andere Differenzierung zahlreiche, meist ziemlich regelmässig gelagerte Kerne eingelagert waren. Dieselbe Masse fand sich auch in den noch makroskopisch normal aussehenden Nierenteilen bei vielen Rinden- und geraden Harnkanälchen und als Bedeckung der Glomeruli. Alle diese Gebilde hatten im Querschnitt ein deutliches Lumen und eine scharfe Begrenzung gegen die Umgebung, von der sie manchmal abgelöst erschienen. Dazwischen fanden sich jedoch auch in den am wenigsten veränderten Läppchen oft schon breitere Kanäle, die ganz mit den undifferenzierten Zellmassen vollgestopft waren. Manchmal sah man an einem Teil des Randes hohe Cylinderzellen, die dann allmählich nach beiden Seiten hin in Zellen mit kleinen runden Kernen abklangen. Hier und da ging ein schmales Harnkanälchen, wenigstens scheinbar, in die breiten Massen über. Alle diese Zellmassen waren immer scharf gegen das Bindegewebe abgesetzt.

In den stärker veränderten Läppchen gewannen die breiten Schläuche mehr und mehr die Oberhand. Sie verliefen unregelmässig, zeigten oft statt der rundlichen Begrenzung Ausläufer, Wülste und dergleichen. Solche Schläuche umgaben oft vollkommen ringförmig ein mit erkennbarem Lumen versehenes Harnkanälchen, namentlich solche mit deutlichem Cylinderepithel. Sie lagen demselben dicht an und waren von ihnen nur durch eine dünne Haut geschieden. Endlich verschwanden Harnkanälchen, Glomeruli etc. immer mehr aus den Läppchen, und schliesslich bestand letzteres nur aus einer durchsichtigen Protoplasmamasse, in welcher ziemlich regelmässig Kerne eingestreut waren. In dieser Zellenmasse sah man nur noch zahlreiche Blutgefässe, die mit einer einfachen, aus spindeligen Zellen zusammengesetzten Wand versehen waren. Gegen das umgebende Bindegewebe waren auch diese Läppchen scharf abgesetzt.

Es stellte sich übrigens heraus, dass auch in den makroskopisch normal aussehenden Teilen mikroskopische, miliare Tumorknötchen enthalten waren.

Die Uebereinstimmung dieser Befunde mit denen unseres Falles, die sich auch in den von Weigert

beigegebenen Abbildungen dokumentiert, ist eine so weitgehende, dass sich ohne weiteres die Ueberzeugung aufdrängt: hier handelt es sich um zwei ganz gleichartige Tumorbildungen. Alle etwaigen Zweifel dürften vollends schwinden, wenn es uns weiter gelingt, auch für die Abweichungen eine einfache Erklärung zu finden. Und das ist in der That durchaus nicht schwer, ist sogar unter Berücksichtigung verschiedener Möglichkeiten durchzuführen. Wir haben in beiden Fällen solide Zellstränge oder -schläuche und drüsige Bildungen. Ein Unterschied besteht nur im gegenseitigen Mengenverhältnis und in der Deutung der ersteren. Es liegt zwar, wie wir später noch sehen werden, keine unbedingte Notwendigkeit vor, diese Zellstänge in beiden Fällen als gleichwertige Bildungen aufzufassen. Eine gegenteilige Annahme würde keineswegs gegen die Gleichstellung der Geschwülste zu verwerten sein. Allein das allgemeine Verhalten dieser Zellmassen, vor allem zu den Drüsenräumen, zeigt so viel Uebereinstimmung, dass die Annahme der Identität nur zu nahe liegt. Der Unterschied in der Deutung — wir sahen uns ja gezwungen, diese Zellstränge als sarcomatöse Wucherung aufzufassen, während ihnen W e i g e r t epithelialen Charakter zuspricht — würde nur dann dagegen sprechen, wenn hier sowohl wie dort ein zwingender Grund für die jeweilige Auffassung vorliegen würde. Davon kann ich mich in W e i g e r t s Fall nicht überzeugen. Dass das einfache mikroskopische Bild an sich nicht für die gewählte Klassifikation der Bildungen sprechen würde, das betont er selbst. Aus der Begründung, die er für seine Ansicht giebt, geht das ganz deutlich hervor:

„Würde man einen Haufen jener unsegmentierten Zellindividuen bei einem Erwachsenen übergangslos vorfinden, so würde man kaum an eine epitheliale Neubildung denken. Dennoch ist man gezwungen, das Ganze für eine solche zu erklären. Den erwähnten Zellmassen muss man epithelialen Charakter vindicieren, wenn man bedenkt, dass von deutlichen Harnkanälchen bis zu den diffusen Zellhaufen alle möglichen Uebergänge vorhanden sind. Die normalen schmalen Harnkanälchen unter-

scheiden sich von den breiteren Zellzügen nur durch die Dimensionen und das Vorhandensein eines Lumens, die breiteren Schläuche wiederum von den mehr diffusen Zellmassen nur durch die Form des ganzen Zellconglomerats. Gleichgiltig ist es dabei, ob diese letzteren nur einzelne Teile eines Geschwulstläppchens darstellen und noch anderweitige, deutlich epitheliale Gebilde neben sich haben, oder ob sie ein ganzes Läppchen bis auf die dasselbe durchsetzenden Blutgefässe erfüllen".

Allein ganz identische Bilder fanden sich auch in unserem Falle. Auch hier waren scheinbar die verschiedensten Uebergänge ohne jede feststellbare Grenze zwischen den Zellen der Drüsengebilde und der soliden Zellhaufen vorhanden. Und doch waren letzere ganz zweifellos bindegewebiger Natur, gingen auch wieder direkt in das bindegewebige Stroma über. Die Weigert'sche Beweisführung kann mich daher nicht überzeugen, um so weniger, als mir die Verhältnisse auch auf andere Weise ganz gut erklärbar scheinen.

Weigert führt selbst die Neubildung zurück auf eine atypische Wucherung der Harnkanälchenanlagen. Er denkt sich den Vorgang folgendermassen:

„Bekanntlich stellen die ersten Anlagen der Harnkanälchen solide Zellzapfen dar, welche aus den kanalartigen Fortsetzungen des Nierenbeckens hervorspriessen. Diese soliden Zapfen wandeln sich unter gewöhnlichen Verhältnissen in die normalen Kanäle um, mit Bildung eines Lumens. Wenn diese Zellmassen aber wuchern, ohne dass sich ein Lumen in ihnen entwickelt, und wenn ihr Wachstum nicht wie sonst gewöhnlich nur in der Längsrichtung, sondern auch in die Breite erfolgt, so entstehen endlich die in der Geschwulst geschilderten Massen mit unsegmentiertem Epithel. Je nachdem dabei doch noch eine oder die andere der Kanalanlagen eine mehr normale Entwickelung eingeht oder nicht, haben wir entweder ganz mit den gleichen Zellen gefüllte Läppchen oder solche, in denen noch (normal oder abnorm gewachsene) Pseudoglomeruli etc. vorhanden sind".

Das ist aber nur eine Annahme, um die epitheliale

Abstammung von Zellen zu erklären, welche ihrem Aussehen nach bindegewebiger Natur und nur von den epithelialen Bildungen nicht scharf zu trennen sind. Bedenken wir jedoch, dass es sich um ein unfertiges, embryonales Gewebe handelt, das noch dazu in einer atypischen Weise gewuchert ist, so darf es kaum verwunderlich erscheinen, dass die mikroskopischen Bilder ziemlich verwickelt werden können, und eine bestimmte Entscheidung, eine Klassifizierung der Zellformen und Gewebe, ja eine Trennung der einzelnen Zellen, oft erschwert ist. Am beweisendsten erscheinen mir in dieser Frage gewisse Bilder aus der normalen Nierenanlage, die einen ganz entsprechenden Widerstreit der Meinungen, ob Epithel oder Bindegewebe, hervorgerufen haben. Dem Hertwig'schen Lehrbuch entnehme ich folgende Schilderung. Nachdem sich der Nierengang oder Harnleiter aus dem Ende des Urnierenganges ausgestülpt hat, wächst er in die Mittelplatte hinein, und zwar in denjenigen Abschnitt, welcher am Ende des Wolff'schen Körpers gelegen ist. Hier ist die Nierenanlage in starker Wucherung begriffen und bildet eine kleinzellige Masse. Letztere beginnt erst nach Ausführung einer beträchtlichen Lageveränderung innere Differenzierungen zu zeigen. Man sieht dann in der kleinzelligen Masse gewundene Kanälchen immer deutlicher hervortreten. Zugleich stülpen sich aus dem Ende des Harnleiters, das sich zum Nierenbecken erweitert hat, kanalartige Fortsetzungen aus, die wieder solide Zellzapfen als die ersten Anlagen der Harnkanälchen hervorsprießen lassen. Auch diese umgeben sich mit einer nicht scharf nach aussen abgegrenzten, aber doch durch ein dichteres, festeres Gefüge deutlich charakterisierten Hülle, dem Nierenblastem. Ein Teil der Autoren erklärt das Nierenblastem für embryonales Bindegewebe, während andere die Epithelien der Nierenanlage an seiner Entstehung beteiligt sein lassen. Strahl[1]), dem ich diese Angabe entlehne, schliesst sich nach seinen Untersuchungen

[1]) Strahl, Entwickelung der Nieren aus Küster, Chirurgie der Nieren.

denen an, die es für bindegewebiger Natur halten. Daraus geht wohl deutlich hervor, dass in diesem jugendlichen Stadium die Unterscheidung der verschiedenen Zellarten schon normaler Weise recht schwer ist. Andrerseits legt eine Vergleichung es aber auch sehr nahe, die soliden Zellhaufen des Weigert'schen Tumor mit den erwähnten kleinzelligen Massen, in denen „die Harnkanälchen immer deutlicher hervortreten", in Zusammenhang zu bringen und sie gleichfalls als embryonales Bindegewebe zu betrachten. Der Hauptgrund, der gegen ihre bindegewebige Natur sprach, nämlich die mangelhafte Abgrenzbarkeit und Unterscheidung von den Drüsenkanälchen, wäre damit sehr einfach erklärt.

Es könnte vielleicht der Einwand gemacht werden, dass wir mit dieser Erklärung ja scheinbar von der Birch-Hirschfeld'schen Hypothese abgehen, nach welcher die ganze Geschwulstgruppe auf Wucherung von Resten des Wolff'schen Körpers, also der Urniere, zurückzuführen ist. Wir haben aber nur deshalb den Vergleich mit den Bildern der definitiven Nierenanlage herbeigezogen und verwertet, weil er von Weigert begonnen wurde. Im Grunde ist es ganz gleich, denn in den für diese Frage wesentlichen Punkten unterscheidet sich die Anlage der Urniere durchaus nicht davon. Man lese nur folgende Beschreibung Hertwig's: Wenn sich die Ursegmente von den Seitenplatten schärfer abzutrennen beginnen, entsteht an der Abschnürungsstelle ein dünner Stiel zwischen beiden, der bei den Amnioten solid ist. Da hier ausserdem die hintereinander gelegenen Stränge dicht zusammengedrängt sind, erscheinen sie wie eine zusammenhängende, zwischen Ursegment und Seitenplatte hineingeschobene Zellenmasse, die als Mittelplatte oder Urnierenblastem bezeichnet wird. Erst wenn diese Verbindungsstiele (Urnierenstränge) sich von den Ursegmenten abgetrennt und mit dem Urnierengang mit ihrem blinden Ende wieder verbunden haben, erhalten sie eine kleine Höhlung im Innern. Auch werden sie jetzt deutlicher als gesonderte Kanäle erkennbar, indem sie weiter aus einander gerückt und durch schärfere Contouren gegen das umgebende Gewebe abgesetzt sind.

„Wenn für die Amnioten angegeben wird, dass sich bei ihnen die Urnierenkanälchen aus der Mittelplatte oder aus einem Urnierenblastem herausdifferenzieren, so ist hierbei im Auge zu behalten, dass es sich nicht um eine Neubildung aus einem ungeordneten Zellenmaterial handelt. Das Herausdifferenzieren aus einem Blastem ist hier wie in den meisten Fällen aufzufassen als ein Deutlichwerden bereits angelegter Strukturen aus einer nur für unsere Unterscheidungsmittel ungesondert erscheinenden Zellenmasse."

Es steht demnach nichts im Wege, auch den Weigert'schen Tumor auf eine Wucherung von Resten der Urniere zurückzuführen. Das Verständnis seiner Entstehung würde es sogar erleichtern. Mir erscheint es wenigstens einfacher, ihn von einer an eine ungehörige Stelle geratenen Bildung abzuleiten, als einen Teil der Nierenanlage selbst anormaler Fortentwicklung zu beschuldigen. Dazu kommt die scharfe Abgrenzung der Geschwulstknoten gegen das normale Nierengewebe.

Wie sehr übrigens die eben entworfene Schilderung der Urnierenanlage mit den interessantesten Bildern aus unserem Tumor übereinstimmt, bedarf wohl keiner näheren Ausführung.

Ich bin auf diese ganze Frage hier etwas ausführlicher eingegangen, weil man demselben Zweifel, ob Bindegewebe oder Epithel, in der einschlägigen Litteratur auffallend oft begegnet, und zwar immer wieder auf Grund derselben Befunde. Ich erinnere nur daran, dass er bei dem Birch-Hirschfeld'schen Fall gleichfalls eine Rolle spielte. Die Entscheidung wird von den verschiedenen Autoren auch verschieden getroffen. Es geht sogar soweit, dass von einzelnen selbst die epithelialen Bildungen innerhalb der Zellhaufen nicht als Drüsenräume sondern als Lymphräume aufgefasst werden, in denen die Endothelien epitheliale Form angenommen haben sollen. Das wäre demnach das andere Extrem. Natürlich wechselt damit auch die Benenung der Geschwülste, und ganz gleichartige Tumoren können schon aus diesem Grunde

das eine Mal als Carcinom, das andere Mal als Sarcom bezeichnet werden.

Damit soll aber durchaus nicht geleugnet werden, dass es sich in manchen Fällen auch wirklich um ein Carcinom handeln kann. Gegen eine Einreihung derselben in die von Birch-Hirschfeld aufgestellte Gruppe der embryonalen Drüsengeschwülste würde das ebenso wenig sprechen. Denn dass es sich in diesen Tumoren nicht um völlig normal wachsendes embryonales Gewebe handelt, geht aus ihrem ganzen Verhalten hervor. Ihre Malignität ist auch nicht abzustreiten, wenn sie auch bemerkenswerte Eigentümlichkeiten zeigt. Wenigstens einer der Bestandteile des embryonalen Drüsengewebes ist stets in atypischer Weise gewuchert, sei es das Bindegewebe unter dem Bilde des Sarcom resp. Rhabdomyosarcom oder das Drüsengewebe unter dem Bilde des Adenom oder des Carcinom. Deshalb kann es sich eben nicht um eine im histologischem Bilde stets ganz bestimmte und constante Form handeln, sondern um eine Geschwulstgruppe, die histologisch, zumal bei oberflächlicher Betrachtung, oft recht verschieden sich darbietende Formen umfasst. Der Weigert'sche Tumor gehört sicher auch zu ihr, selbst wenn die Diagnose „Adenocarcinom" eine richtige ist, und die soliden Zellmassen in der That epithelialer Natur sein sollten. Hinzufügen möchte ich nur noch, dass in den meisten Fällen die Wucherung des bindegewebigen Anteils die vorwiegende und mächtigere ist.

Die Erklärung eines weiteren Unterschiedes zwischen dem Weigert'schen und unserem Tumor, des Unterschiedes im gegenseitigen Mengenverhältnis der Drüsenräume und der soliden Zellhaufen, erledigt sich durch die eben gemachten Ausführungen von selbst.

Endlich bleibt noch ein Punkt zu berücksichtigen, der zu Einwendungen Veranlassung geben könnte. In der Einleitung stellten wir die Behauptung auf, aus der Mehrzahl der Veröffentlichungen primärer maligner Nierengeschwülste im Kindesalter sei mit Sicherheit zu entnehmen, dass die beobachteten Tumoren ausserhalb der Niere entstanden und nur gegen das Organ zu ge-

wachsen seien und es durch Kompression allmählich zum Schwund gebracht hätten. Für die grösseren, also älteren Geschwulstknoten seines Falles erwähnt auch Weigert ausdrücklich dieses Verhältnis. Ausserdem fand er aber auch kleine Einsprengungen innerhalb der Nierensubstanz, die zum Teil erst durch das Mikroskop aufgedeckt wurden. Wir können immerhin annehmen, dass diese letzteren Metatasen darstellen, wie sie auch in einigen anderen Fällen beobachtet wurden, und zwar stets hervorgerufen durch Eindringen von Geschwulstteilen in die Blutbahn. Unbedingt erforderlich, um die Birch-Hirschfeld'sche Theorie aufrecht erhalten zu können, ist aber auch diese Annahme nicht. Die Theorie erklärt nur vorzüglich die auffallend häufige Beobachtung des erwähnten wichtigen und bemerkenswerten Befundes, lässt sich aber ebenso gut mit anderen Befunden vereinbaren. Die unverbrauchten Reste des Wolff'schen Körpers, von denen die Geschwülste ausgehen, sind eben gewöhnlich ausserhalb der Niere gelegen, können aber in selteneren Fällen auch einmal in die Nierenanlage hineingeraten sein.

Herrn Obermedicinalrat Prof. Dr. Bollinger spreche ich zum Schluss meinen verbindlichsten Dank aus für die liebenswürdige Uebernahme des Referates über diese Arbeit. Gleichzeitig wiederhole ich nochmals, dass ich meinem hochverehrten Chef Herrn Geheimrat Prof. Dr. Bostroem für die freundliche Ueberweisung des der Untersuchung zu grunde liegenden Falles und die Ueberlassung der Präparate noch zu besonderem Danke verpflichtet bin.